

PERBANDINGAN EFEK ANTINYAMUK ELEKTRIK DAN BAKAR TERHADAP MENCIT (*Mus musculus L*)

Miranti Dwi Hartanti^{1*}, Thia Prameswarie², Rury Tiara Oktariza³, Amrizal Amrizal⁴,
Raden Ayu Tanzila⁵, Liza Chairani⁶, Afina Rasaki Asri⁷

¹Departemen Farmakologi Fakultas Kedokteran Universitas Muhammadiyah Palembang

²Departemen Parasitologi Fakultas Kedokteran Universitas Muhammadiyah Palembang

³Departemen Histologi Fakultas Kedokteran Universitas Muhammadiyah Palembang

⁴Departemen Ilmu Bedah Fakultas Kedokteran Universitas Muhammadiyah Palembang

⁵Departemen Fisiologi Fakultas Kedokteran Universitas Muhammadiyah Palembang

⁶Departemen Ilmu Kesehatan Anak Fakultas Kedokteran Universitas Muhammadiyah Palembang

⁷Program Studi Kedokteran Fakultas Kedokteran Universitas Muhammadiyah Palembang

ABSTRAK

Antinyamuk seperti elektrik, bakar, dan bentuk lainnya banyak digunakan meskipun diketahui memiliki risiko kesehatan yang cukup tinggi. Penelitian terbaru menunjukkan bahwa antinyamuk ini dapat bersifat toksik bagi paru-paru, namun data perbandingannya masih terbatas. Penelitian ini mengevaluasi efek antinyamuk elektrik dan bakar terhadap jaringan paru-paru serta parameter kimia darah pada mencit (*Mus musculus L.*). Tiga puluh mencit *Swiss Webster* diberikan perlakuan terhadap salah satu jenis antinyamuk tersebut selama 6 atau 8 jam setiap hari ($n=6$ per kelompok). Jaringan paru-paru diperiksa menggunakan pewarnaan H&E untuk menilai ketebalan septum alveolar dan infiltrasi sel imun, sementara kadar *low-density lipoprotein* (LDL) dan *high-density lipoprotein* (HDL) diukur dari sampel darah. Uji statistik meliputi uji *Shapiro-Wilk*, uji *Levene*, ANOVA, dan uji *post hoc Tukey HSD* ($p < 0,05$). Kedua antinyamuk secara signifikan meningkatkan ketebalan septum alveolar (antinyamuk bakar: $32,45 \pm 10,52 \mu\text{m}$; antinyamuk elektrik: $24,87 \pm 8,76 \mu\text{m}$ pada 8 jam; $p < 0,001$ dibandingkan kontrol: $22,34 \pm 9,87 \mu\text{m}$) dan menyebabkan dislipidemia (LDL: $148,23 \pm 5,76 \text{ mg/dL}$ vs. $139,81 \pm 7,61 \text{ mg/dL}$; HDL: $11,46 \pm 8,21 \text{ mg/dL}$ vs. $14,46 \pm 5,64 \text{ mg/dL}$). Antinyamuk bakar menunjukkan tingkat toksisitas yang lebih tinggi ($p=0,001$), kemungkinan akibat emisi PAH. Temuan ini mengungkap adanya hubungan antara perubahan mikroskopis pada jaringan paru dan perubahan kimia darah pada mencit yang terpapar antinyamuk tersebut.

Kata kunci: antinyamuk, farmako-toksikologi, histopatologi, paru, septum alveolar

ABSTRACT

Mosquito repellents, such as electric devices, coils, and other forms, are widely used despite their well-known health risks. Recent research indicates they can be toxic to the lungs, but comparative data are limited. This study evaluated the effects of electric and coil repellents on lung tissue and blood chemistry in mice (Mus musculus L.). Thirty Swiss Webster mice were exposed to either type for 6 or 8 hours daily (n=6 per group). Lung tissues were examined using H&E staining to assess alveolar septal thickness and immune cell infiltration, while LDL/HDL levels were measured from blood samples. Statistical tests included the Shapiro-Wilk test, Levene's test, ANOVA, and Tukey's HSD post hoc tests (p < 0.05). Both repellents significantly increased alveolar septal thickness (Coil: $32.45 \pm 10.52 \mu\text{m}$; Electric: $24.87 \pm 8.76 \mu\text{m}$ at 8 hours; $p < 0.001$ compared to control: $22.34 \pm 9.87 \mu\text{m}$) and caused dyslipidemia (LDL: $148.23 \pm 5.76 \text{ mg/dL}$ vs. $139.81 \pm 7.61 \text{ mg/dL}$; HDL: $11.46 \pm 8.21 \text{ mg/dL}$ vs. $14.46 \pm 5.64 \text{ mg/dL}$). The coil repellent demonstrated greater toxicity ($p=0.001$), possibly due to PAH emissions. The findings reveal a connection between microscopic lung tissue alterations and changes in blood chemistry in mice exposed to these mosquito repellents.

Keywords: mosquito repellent, pharmaco-toxicology, histopathology, pulmonary, alveolar septa

Korespondensi: miranti@um-palembang.ac.id

Pendahuluan

Paru-paru adalah organ vital yang mengoksigenasi jaringan dan menunjang pertukaran oksigen dan karbon dioksida dalam sistem peredaran darah. Secara anatomi, paru-paru kanan memiliki tiga lobus, sedangkan paru-paru kiri memiliki dua lobus. Karena langsung terpapar udara luar, paru-paru rentan terhadap kerusakan akibat zat berbahaya seperti debu, bahan kimia beracun, dan mikroorganisme.¹ Contoh zat beracun yang umum digunakan adalah antinyamuk yang mengandung insektisida berbahaya.² Produk antinyamuk yang paling umum meliputi antinyamuk elektrik, bakar, dan semprotan, yang mengandung bahan aktif seperti diklorvos, propoksur, piretroid, dan dietiltoluamida (DEET), serta bahan tambahan lainnya. Di Indonesia, mayoritas antinyamuk mengandung turunan piretroid, seperti d-allethrin, transfluthrin, bioallethrin, d-phenothrin, proallethrin, cyphenothrin, dan esbiothrin. Menurut WHO, piretroid adalah bahan aktif utama pada banyak antinyamuk, dengan konsentrasi sekitar 0,3%-0,4% dari total berat produk. Piretroid yang dijual di pasaran, termasuk toksin volatil yang dilepaskan saat dipanaskan atau dibakar, pada tingkat tertentu, dapat merusak jaringan paru-paru. Paparan jangka panjang terhadap piretroid dapat menyebabkan komplikasi pernapasan, termasuk asma akut dan kronis, serta kerusakan jaringan dan perubahan epitel trakea pada model hewan.^{3,4} Selain itu, piretroid dapat mengganggu fungsi endokrin, memengaruhi homeostasis, kesuburan, dan sistem imun, serta berpotensi meningkatkan risiko kanker.^{1,5,6} Paparan kronis terhadap asap antinyamuk dikaitkan dengan asma persisten pada manusia serta degenerasi fokal dan metaplasia epitel trakea pada mencit. Asap dari antinyamuk piretroid dapat mengubah parameter biokimia darah, termasuk kadar hemoglobin, serta meningkatkan jumlah sel darah putih (leukosit), terutama basofil dan limfosit, pada mencit. Kimia sintetis ini diketahui

merusak sel, jaringan, dan organ dengan menargetkan fosfolipid membran, mengubah fluiditas membran, serta menyebabkan cedera jaringan.⁷⁻⁹ Penelitian ini mengevaluasi struktur mikroskopis paru-paru dan biokimia darah mencit (*Mus musculus* L.) setelah terpapar antinyamuk elektrik dan antinyamuk bakar. Tujuan utama penelitian ini adalah membandingkan efek kedua jenis antinyamuk tersebut terhadap histologi paru dan parameter biokimia darah pada mencit.

Metode Penelitian

Penelitian ini menggunakan desain eksperimental. Periode penelitian berlangsung dari bulan kedua setelah pengumuman penerima hibah hingga 10 bulan setelahnya. Studi dilaksanakan di Laboratorium *Animal House* dan Laboratorium Histologi, Fakultas Kedokteran, Universitas Muhammadiyah Palembang. Populasi penelitian terdiri dari mencit (*Mus musculus* L.) yang diperoleh dari fasilitas peternakan mencit lokal di Palembang.

Besar sampel ditentukan menggunakan rumus Federer, sehingga diperoleh total 30 mencit. Kriteria inklusi terdiri atas mencit *Swiss Webster* jantan, berusia 8–15 minggu, berbobot 20–30 gram, dan sehat tanpa deformitas fisik. Kriteria eksklusi mencakup mencit dengan cacat bawaan, cedera, atau penyakit, serta mencit yang meninggal selama percobaan. Data primer akan dikumpulkan melalui pemeriksaan mikroskopis histopatologi menggunakan pewarnaan hematoksilin-eosin (H&E); serta analisis parameter biokimia, termasuk HDL dan LDL.

Sampel mencit yang memenuhi syarat menjalani masa aklimatisasi selama 7 hari sebelum paparan. Mencit dibagi secara acak ke dalam lima kelompok untuk meminimalkan bias pemilihan dan memastikan keabsahan hasil: kelompok kontrol (tanpa intervensi), paparan antinyamuk elektrik (6 jam/hari), paparan antinyamuk elektrik (8 jam/hari), paparan

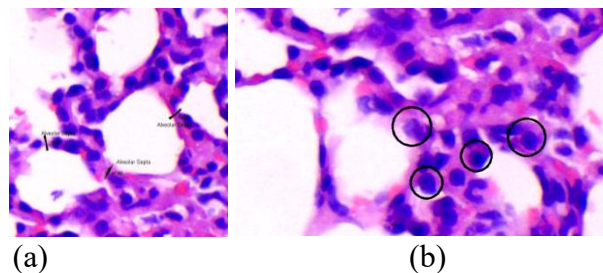
antinyamuk bakar (6 jam/hari), dan paparan antinyamuk bakar (8 jam/hari). Durasi paparan ditentukan berdasarkan studi sebelumnya.⁵ Setelah paparan, sampel darah diambil melalui vena kava ekor. Euthanasia dilakukan melalui pemberian kombinasi ketamin dan xylazine secara intraperitoneal. Mencit dengan berat 18-25 gram diberikan dosis 2 mg ketamin yang dikombinasikan dengan 0,2 mg/kg xylazine. Organ paru-paru diangkat dan disimpan dalam alkohol 96% untuk pemeriksaan histopatologi selanjutnya dengan pewarnaan H&E. Metode statistik: data deskriptif disajikan sebagai n (%); uji normalitas menggunakan uji *Shapiro-Wilk* (ukuran sampel <50); uji homogenitas menggunakan uji *Levene*; analisis komparatif: data berdistribusi normal dianalisis dengan *One-Way ANOVA*; data tidak berdistribusi normal dianalisis dengan uji *Kruskal-Wallis*; analisis *Post-Hoc (Tukey's HSD)* dilakukan

jika $p < 0,05$ untuk mengidentifikasi perbedaan antarkelompok. Hasil divisualisasikan dalam bentuk tabel, grafik, dan ringkasan deskriptif.

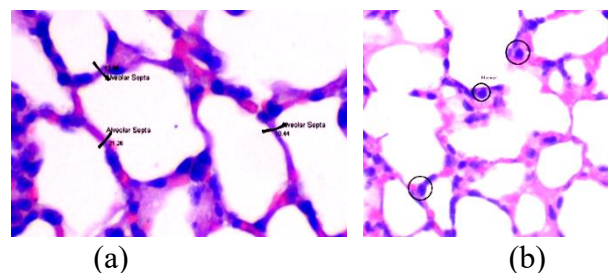
Protokol penelitian ini telah disetujui oleh Komite Etik Penelitian Kesehatan Komite Etik Kedokteran dan Humaniora Islam, Fakultas Kedokteran, Universitas Muhammadiyah Palembang, No. 131/EC/KBHKKI/FK-UMP/I/2025.

Hasil Penelitian


Pemeriksaan mikroskopis terhadap jaringan paru mencit yang terpapar antinyamuk elektrik dan bakar menunjukkan perubahan histologis yang signifikan, termasuk perubahan pada septum alveolar dan infiltrasi sel imun. Temuan ini menegaskan potensi toksisitas paru yang terkait dengan paparan berkepanjangan terhadap antinyamuk, baik yang berbentuk elektrik maupun bakar.



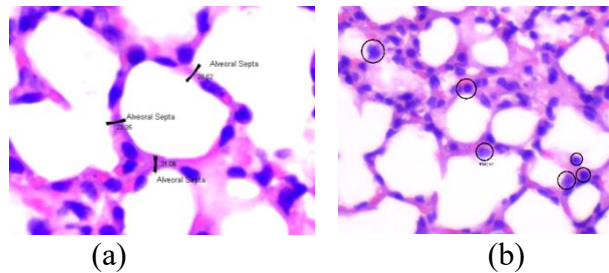
Gambar 1. Pemeriksaan mikroskopis jaringan paru pada mencit yang terpapar antinyamuk elektrik selama 6 jam. (a) Kuantifikasi septum alveolar; (b) Infiltrasi monosit dan neutrofil polimorfonuklear (PMN).



Gambar 2. Pemeriksaan mikroskopis jaringan paru-paru mencit yang terpapar antinyamuk elektrik selama 8 jam. (a) Pengukuran septum alveolar; (b) Infiltrasi monosit.



Gambar 3. Pemeriksaan mikroskopis jaringan paru mencit yang terpapar antinyamuk bakar selama 6 jam. (a) Pengukuran septum alveolar; (b) Infiltrasi monosit dan neutrofil polimorfonuklear (PMNs).



Gambar 4. Pemeriksaan mikroskopis jaringan paru pada mencit yang terpapar antinyamuk bakar selama 8 jam. (a) Kuantifikasi septum alveolar; (b) Infiltrasi monosit.

Tabel 1. Dampak paparan inhalasi antinyamuk terhadap parameter hematologi dan biokimia

Parameter	Kontrol	Antinyamuk Elektrik		Antinyamuk Bakar	
		6 jam	8 jam	6 jam	8 jam
LDL (mg/dl)	61.15 ± 7.02	125.89 ± 7.98	148.23 ± 5.76	118 ± 4.57	139.81 ± 7.61
HDL (mg/dl)	50.27 ± 6.87	25.78 ± 3.56	14.46 ± 5.64	21.65 ± 6.73	11.46 ± 8.21

Uji *Shapiro-Wilk* mengonfirmasi normalitas ($p > 0,05$) dan homogenitas varians diverifikasi melalui Uji *Levene* ($p = 0,12$).

Tabel 2. Statistik deskriptif

Kelompok	4 jam	6 jam	8 jam	Kontrol
Antinyamuk Bakar	28.12 ± 5.67	30.89 ± 8.21	32.45 ± 10.52	22.34 ± 9.87
Antinyamuk Elektrik	28.24 ± 7.89	27.56 ± 6.43	24.87 ± 8.76	20.18 ± 8.42

Tabel 3. Analisis *Post-Hoc* (*Tukey's HSD*)

Perbandingan	Perbedaan Rata-rata	p-value
Antinyamuk Bakar 6 jam vs. Kontrol	+8.55	0.003*
Antinyamuk Bakar 8 jam vs. Kontrol	+10.11	<0.001*
Antinyamuk Elektrik 6 jam vs. Antinyamuk Bakar 6 jam	-3.33	0.042*
Antinyamuk Elektrik 8 jam vs. Antinyamuk Bakar 8 jam	-7.58	<0.001*

* $p < 0,05$

Tabel 4. Analisis *One-Way ANOVA*

Variabel	p-value
Antinyamuk Bakar vs. Antinyamuk Elektrik	0.001*

*One-Way ANOVA; $p < 0,05$

Stres oksidatif kemungkinan menjadi mediator penebalan septum, karena PM2.5 dan volatil (VOC) meningkatkan sitokin profibrotik (TGF- β , IL-17) serta deposisi kolagen.^{10,11} Penurunan ketebalan septum yang diamati setelah penggunaan antinyamuk elektrik selama 8 jam menunjukkan adanya respons adaptif atau pengurangan toksisitas kumulatif, sehingga perlu dilakukan penelitian lebih lanjut mengenai jalur kimiawi yang spesifik.⁴

Antinyamuk bakar meningkatkan risiko gangguan paru-paru, sehingga mendukung langkah-langkah regulasi untuk membatasi penggunaannya di dalam ruangan secara berkepanjangan, terutama pada populasi yang menderita asma atau penyakit paru obstruktif kronis (PPOK).^{412,13} Antinyamuk elektrik bisa menjadi alternatif yang lebih aman; namun, studi paparan jangka panjang yang komprehensif diperlukan untuk secara pasti menetapkan profil keamanannya.

Pembahasan

Gambar 1a dan 2a menggambarkan penebalan yang dapat diukur pada septum alveolar pada mencit yang terpapar antinyamuk elektrik selama 6 jam dan 8 jam. Pengamatan yang sesuai disajikan pada Gambar 3a dan 4a untuk paparan antinyamuk bakar. Penebalan septum alveolar menunjukkan adanya respons inflamasi atau perubahan fibrotik awal, yang mendukung penelitian sebelumnya yang menunjukkan bahwa iritan yang dihirup dapat menyebabkan remodelisasi paru-paru.¹⁴ Konsistensi pengamatan ini pada kedua jenis antinyamuk menunjukkan adanya jalur kerusakan paru-paru yang sama, yang kemungkinan dimediasi oleh stres oksidatif atau deposisi partikel.¹⁵

Makrosit dan infiltrasi neutrofil polimorfonuklear (PMN) terlihat menonjol

di jaringan paru-paru setelah 6 jam paparan terhadap kedua antinyamuk (Gambar 1b dan 3b), sementara hanya infiltrasi makrosit yang bertahan hingga 8 jam (Gambar 2b dan 4b). PMN merupakan respon awal terhadap peradangan akut, sedangkan makrosit mendominasi fase kronis, menunjukkan adanya pergeseran respons imun yang bergantung pada waktu.¹⁶ Kehadiran sel-sel ini berkorelasi dengan studi yang mengaitkan emisi antinyamuk dengan pelepasan sitokin proinflamasi (misalnya, IL-6, TNF- α), yang merekrut sel imun dan memperburuk kerusakan jaringan.^{11,17}

Perubahan hematologis dan biokimia yang diamati pada mencit yang terpapar antinyamuk elektrik dan bakar (Tabel 1) menunjukkan dislipidemia yang signifikan, ditandai oleh peningkatan LDL dan penurunan HDL. Temuan ini menunjukkan risiko metabolik dan kardiovaskular sistemik yang terkait dengan inhalasi antinyamuk, sehingga memperkuat bukti yang muncul tentang efek ekstrapulmoner dari iritan yang terbawa udara.^{9,18}

Paparan terhadap antinyamuk elektrik maupun bakar menyebabkan peningkatan signifikan kadar kolesterol LDL (125,89–148,23 mg/dL dan 118–139,81 mg/dL) dibandingkan dengan subjek kontrol (61,15 mg/dL). Pada saat yang sama, kadar HDL menurun secara signifikan (25,78–14,46 mg/dL untuk antinyamuk elektrik; 21,65–11,46 mg/dL untuk antinyamuk bakar), menunjukkan profil lipid yang cenderung proaterogenik. Peningkatan kolesterol LDL merupakan faktor risiko yang sudah mapan untuk disfungsi endotel dan aterosklerosis, sementara penurunan HDL mengganggu transportasi kolesterol kembali ke hepar.¹⁹ Tingkat perubahan ini bergantung pada durasi paparan, di mana paparan selama 8

jam menyebabkan dislipidemia yang lebih parah dibandingkan paparan selama 6 jam. Temuan ini mendukung penelitian sebelumnya yang mengaitkan paparan jangka panjang terhadap partikel halus (PM2.5) dengan gangguan metabolisme lipid melalui stres oksidatif dan pelepasan sitokin inflamasi (misalnya, IL-6, CRP).^{19,20}

Meskipun kedua jenis antinyamuk menyebabkan dislipidemia, antinyamuk bakar menghasilkan peningkatan LDL yang sedikit lebih tinggi (139,81 mg/dL vs. 148,23 mg/dL dalam 8 jam) dan kadar HDL yang lebih rendah (11,46 mg/dL vs. 14,46 mg/dL) dibandingkan varian elektrik. Perbedaan ini mungkin disebabkan oleh produk sampingan antinyamuk, seperti hidrokarbon aromatik polisiklik (PAHs) dan karbon monoksida, yang diketahui dapat memperburuk stres oksidatif serta peroksidasi lipid.²¹ Meskipun tidak bebas emisi, antinyamuk elektrik kemungkinan mengeluarkan lebih sedikit partikel ultrafine, sehingga berpotensi mengurangi gangguan terhadap metabolisme.

Perubahan dalam profil lipid dapat disebabkan oleh respons stres hepar terhadap toksin yang dihirup. Senyawa organik volatil (VOC) yang berasal dari antinyamuk berpotensi mengganggu aktivitas reseptor LDL dan jalur sintesis HDL di hepar, sebagaimana dibuktikan pada model mencit yang terpapar toksin lingkungan yang serupa.²² Selain itu, inflamasi sistemik yang dipicu oleh aktivasi makrofag alveolar dapat semakin mengganggu metabolisme lipid melalui penekanan pada lipoprotein lipase yang dimediasi oleh sitokin. Temuan ini menyoroti pentingnya evaluasi terhadap antinyamuk tidak hanya dari segi toksisitas pernapasan, tetapi juga risiko kardiovaskular, terutama di daerah dengan penggunaan yang luas di rumah tangga. Disarankan agar langkah-langkah pencegahan, termasuk ventilasi yang lebih baik dan formulasi antinyamuk alternatif, dipertimbangkan untuk mengurangi risiko efek metabolik. Penelitian selanjutnya perlu

menyelidiki efek paparan jangka panjang serta potensi reversibilitas setelah penghentian penggunaan. Penelitian ini menunjukkan bahwa paparan inhalasi antinyamuk elektrik dan bakar menyebabkan penebalan septum alveolar yang bergantung pada lama paparan pada jaringan paru mencit, dengan antinyamuk bakar menghasilkan efek yang lebih besar dibandingkan antinyamuk elektrik. Hasil ini sejalan dengan bukti yang berkembang mengenai toksisitas paru akibat penggunaan antinyamuk.²³

Antinyamuk bakar menyebabkan penebalan septum yang signifikan pada 6 jam ($30,89 \pm 8,21 \mu\text{m}$) dan 8 jam ($32,45 \pm 10,52 \mu\text{m}$) dibandingkan dengan kontrol ($22,34 \pm 9,87 \mu\text{m}$, $p < 0,001$). Hal ini menunjukkan adanya respons inflamasi akut atau fibrotik, sesuai dengan laporan sebelumnya bahwa partikel hasil pembakaran (PM2.5) dapat memicu remodelasi alveolar.¹⁰ Antinyamuk elektrik menunjukkan penebalan yang lebih ringan, namun tetap signifikan, pada 6 jam ($27,56 \pm 6,43 \mu\text{m}$), yang kemudian menurun pada 8 jam ($24,87 \pm 8,76 \mu\text{m}$; $p = 0,042$) dibandingkan dengan antinyamuk bakar pada 8 jam). Hal ini mungkin mencerminkan perbedaan komposisi emisi: antinyamuk bakar melepaskan PAH dan karbon monoksida, sedangkan antinyamuk elektrik mengeluarkan VOC dengan potensi oksidatif yang lebih rendah.²⁴

Antinyamuk bakar meningkatkan risiko gangguan paru-paru, sehingga mendukung langkah-langkah regulasi untuk membatasi penggunaannya di dalam ruangan secara berkepanjangan, terutama pada populasi yang menderita asma atau penyakit paru obstruktif kronis (PPOK). Antinyamuk elektrik bisa menjadi alternatif yang lebih aman; namun, studi paparan jangka panjang yang komprehensif diperlukan untuk secara pasti menetapkan profil keamanannya.

Meskipun kedua jenis antinyamuk menyebabkan perubahan histologis yang sebanding, antinyamuk elektrik tampaknya

menyebabkan penebalan septum yang sedikit lebih ringan dibandingkan dengan varian berbasis bakar (Gambar 1a vs. 3a). Perbedaan ini mungkin berasal dari variasi komposisi emisi; asap dari bakar mengandung produk sampingan pembakaran seperti hidrokarbon aromatik polisiklik (PAH), yang diketahui dapat memperburuk peradangan paru-paru.^{25,26} Antinyamuk elektrik, meskipun kurang banyak dipelajari, diduga memancarkan senyawa organik VOC yang juga dapat menyebabkan stres oksidatif, meskipun pada tingkat yang lebih rendah.²⁴ Analisis kimia lebih lanjut terhadap senyawa yang dipancarkan diperlukan untuk menjelaskan perbedaan ini.

Temuan ini menegaskan potensi bahaya pernapasan yang terkait dengan penggunaan antinyamuk secara berkepanjangan, terutama di lingkungan tertutup. Meskipun antinyamuk elektrik mungkin memiliki risiko yang sedikit lebih rendah, penggunaan keduanya tetap harus dilakukan dengan hati-hati, terutama pada kelompok rentan, seperti individu dengan asma. Penelitian di masa mendatang sebaiknya berfokus pada efek jangka panjang dari paparan serta pengembangan alternatif yang lebih aman.

Simpulan dan Saran

Penelitian ini menunjukkan adanya hubungan antara perubahan mikroskopis pada jaringan paru-paru dan parameter biokimia darah pada mencit *Mus musculus* L. yang diberi perlakuan antinyamuk listrik dan antinyamuk bakar.

Kami mengusulkan saran untuk penelitian selanjutnya, di antaranya: mengukur efek jangka panjang (≥ 3 bulan) dari paparan antinyamuk terhadap fibrosis paru, metabolisme lipid, dan fungsi kardiovaskular; mengukur toksikan spesifik (misalnya PAH, VOC, partikel ultrafine) yang dilepaskan oleh antinyamuk elektrik dan mengorelasikannya dengan toksisitas spesifik organ; serta mengevaluasi alternatif yang lebih aman (misalnya antinyamuk

berbasis tanaman, piretroid yang dikapsulasi dalam nanopartikel) guna mengurangi efek pada paru dan sistemik.

Ucapan Terima Kasih

Para penulis dengan ini menyampaikan rasa terima kasih yang tulus atas dukungan dan kontribusi yang sangat berharga yang telah memfasilitasi penyelesaian penelitian ini. Kami mengucapkan penghargaan yang mendalam kepada Fakultas Kedokteran Universitas Muhammadiyah Palembang atas penyediaan fasilitas penelitian yang penting serta dukungan kelembagaan untuk penelitian ini. Selain itu, kami menyampaikan terima kasih kepada Majelis Pendidikan Tinggi, Penelitian, dan Pengembangan (Diktilitbang) Pimpinan Pusat Muhammadiyah atas dukungan finansial melalui Hibah Penelitian Nasional Muhammadiyah (RisetMu) Batch VIII 2024, yang sangat berperan dalam keberhasilan pelaksanaan proyek ini. Selanjutnya, kami ingin mengucapkan terima kasih yang tulus kepada asisten peneliti dan teknisi laboratorium atas bantuan teknis yang penuh dedikasi; kepada rekan-rekan yang memberikan masukan berharga selama proses penelitian; kepada para *reviewer* yang komentarnya membangun dan meningkatkan kualitas naskah kami; serta kepada semua individu yang berkontribusi secara tidak langsung melalui dukungan administratif dan logistik. Upaya kolektif dari individu dan institusi ini sangat penting untuk mewujudkan karya ini.

Daftar Pustaka

1. Haddad M, Sharma S. Physiology, Lung. StatPearls. 2019.
2. Rinalty EDD, Soekanto A, Sahadewa S. Jus Buah Naga Sebagai Antioksidan dan Pada Tikus Putih (*Rattus norvegicus*) yang Dipaparkan Obat Anti Nyamuk Bakar Terhadap Perubahan Histopatologi Sel Nephron. Jurnal Ilmiah Pendidikan Eksakta. 2017;III:235–49.

3. Lee S, Park J, Lee M, Kim M, Kim B, Lee K, et al. Evaluation of Airborne Particulate Matter and Volatile Organic Compounds Released by Three Types of Mosquito Repellents. *Aerosol Air Qual Res.* 2024;24. doi:10.4209/aaqr.230250
4. Zou W, Wang X, Sun R, Hu J, Ye D, Bai G, et al. Pm2.5 induces airway remodeling in chronic obstructive pulmonary diseases via the wnt5a/ β -catenin pathway. *International Journal of COPD.* 2021;16. doi:10.2147/COPD.S334439
5. Al-Omar MS, Naz M, Mohammed SAA, Mansha M, Ansari MN, Rehman NU, et al. Pyrethroid-induced organ toxicity and anti-oxidant-supplemented amelioration of toxicity and organ damage: The protective roles of ascorbic acid and α -tocopherol. *Int J Environ Res Public Health.* 2020;17. doi:10.3390/ijerph17176177
6. Permatasari S, Frethernety A, Shinta HE. Pengaruh Obat Nyamuk Bakar dan Semprot Terhadap Motilitas Sperma Tikus (*Rattus norvegicus*). *Jurnal Kedokteran Universitas Palangka Raya.* 2022;8. doi:10.37304/jkupr.v8i1.1499
7. Abdulla Al-Mamun M, Aatur Rahman M, Habibur Rahman M, Hoque KMF, Ferdousi Z, Matin MN, et al. Biochemical and histological alterations induced by the smoke of allethrin based mosquito coil on mice model. *BMC Clin Pathol.* 2017;17. doi:10.1186/s12907-017-0057-9
8. Andini A, Hasanah M, Azizah SN, Rosyadahan AR, Rimasari D, Triapadma W, et al. The effect of insect repellent exposure on leukocyte profile and histopathologic findings in lungs. *Biointerface Res Appl Chem.* 2022;12. doi:10.33263/BRIAC126.77967803
9. Lovins HB, Bathon BE, Shaikh SR, Gowdy KM. Inhaled toxicants and pulmonary lipid metabolism: biological consequences and therapeutic interventions. *Toxicological Sciences.* 2023. doi:10.1093/toxsci/kfad100
10. Barbier E, Carpentier J, Simonin O, Gosset P, Platel A, Happillon M, et al. Oxidative stress and inflammation induced by air pollution-derived PM2.5 persist in the lungs of mice after cessation of their sub-chronic exposure. *Environ Int.*2023;181. doi:10.1016/j.envint.2023.108248
11. Gomez DM, Tabares-Guevara JH, Marin-Palma D, Hernandez JC. The role of murine models in the study of the respiratory tract immune response induced by particulate matter. *Air Quality, Atmosphere and Health.* 2023. doi:10.1007/s11869-022-01260-6
12. Taylor MJ, Chitwood CP, Xie Z, Miller HA, van Berkel VH, Fu XA, et al. Disease diagnosis and severity classification in pulmonary fibrosis using carbonyl volatile organic compounds in exhaled breath. *Respir Med.*2024;222. doi:10.1016/j.rmed.2024.107534
13. Abdrabouh AES. Toxicological and histopathological alterations in the heart of young and adult albino rats exposed to mosquito coil smoke. *Environmental Science and Pollution Research.* 2023;30. doi:10.1007/s11356-023-28812-2
14. Yoshida T, Ohnuma A, Horiuchi H, Harada T. Pulmonary fibrosis in response to environmental cues and molecular targets involved in its pathogenesis. *Journal of Toxicologic Pathology.*2011. doi:10.1293/tox.24.9
15. Bezerra FS, Lanzetti M, Nesi RT, Nagato AC, Silva CP e., Kennedy-Feitosa E, et al. Oxidative Stress and Inflammation in Acute and Chronic Lung Injuries. *Antioxidants.* 2023. doi:10.3390/antiox12030548

16. Zhu W, Zhang Y, Wang Y. Immunotherapy strategies and prospects for acute lung injury: Focus on immune cells and cytokines. *Frontiers in Pharmacology*.2022. doi:10.3389/fphar.2022.1103309
17. Dubey J, Banerjee A, Meena RK, Kumari KM, Lakhani A. Characterization of polycyclic aromatic hydrocarbons in emissions of different mosquito coils. *Bull Environ Contam Toxicol*. 2014;92. doi:10.1007/s00128-014-1278-6
18. Lee KK, Bing R, Kiang J, Bashir S, Spath N, Stelzle D, et al. Adverse health effects associated with household air pollution: a systematic review, meta-analysis, and burden estimation study. *Lancet Glob Health*. 2020;8. doi:10.1016/S2214-109X(20)30343-0
19. Wang HH, Garruti G, Liu M, Portincasa P, Wang DQH. Cholesterol and lipoprotein metabolism and atherosclerosis: Recent advances in reverse cholesterol transport. *Ann Hepatol*. 2017;16. doi:10.5604/01.3001.0010.5495
20. Ghosh R, Causey K, Burkart K, Wozniak S, Cohen A, Brauer M. Ambient and household PM2.5 pollution and adverse perinatal outcomes: A meta-regression and analysis of attributable global burden for 204 countries and territories. *PLoS Med*. 2021;18. doi:10.1371/journal.pmed.1003718
21. Murugan K, Rajaganesh R, Hwang JS, Wang L, Vasanthakumaran M, Dahms HU, et al. Smoke toxicity effect of bio-fabricated mosquito coil for the sustainable management of mosquito vectors. *Journal of Natural Pesticide Research*. 2023;6. doi:10.1016/j.napere.2023.100048
22. Li S, Hao Z, Shen H, Wang F, Xie Z, Shen B, et al. Characteristics comparison of gaseous and particle-phase VOCs released by smoldering mosquito coils and their health risks. *Atmos Pollut Res*. 2023;14. doi:10.1016/j.apr.2023.101811
23. Dewi NCS, Sudiastuti S, Nugroho RA. Pengaruh Lama Pemaparan Obat Anti Nyamuk Kertas Berbahan Aktif Transfluthrin Terhadap Struktur Histopatologi Pulmo Mencit (*Mus musculus L.*). *BIOPROSPEK: Jurnal Ilmiah Biologi*.2015;10. doi:10.30872/bp.v10i2.133
24. Liu J, Fung D, Jiang J, Zhu Y. Ultrafine particle emissions from essential-oil-based mosquito repellent products. *Indoor Air*. 2014;24. doi:10.1111/ina.12080
25. Kurniasari P, Sahrial Hamid I, Hisyam MAM. The Effectiveness of Basil Leaves Extract (*Ocimum basilicum L.*) on Histopathological Features of The Lung *Rattus Norvegicus* Exposure to Mosquito Coil Smoke. *Journal of Applied Veterinary Science And Technology*.2025;6. doi:10.20473/ja-vest.v6.i1.2025.27-31
26. Maulia Azda, Mulyati Sri Rahayu, Khairunnisa Z. Pengaruh Lamanya Papan Asap Obat Nyamuk Bakar terhadap Perubahan Histologis Bronkus pada Tikus Putih Jantan (*Rattus norvegicus*) Galur Wistar. *Jurnal Medical Laboratory*. 2025;4. doi:10.57213/medlab.v4i2.276