

## Trabekulektomi Dengan Mitomycin-C Pada *Cogan-Reese Syndrome*

Husnaini<sup>1</sup>, Fitratul Ilahi<sup>2</sup>

Program Studi Ilmu Kesehatan Mata Fakultas Kedokteran Universitas Andalas

Submitted: January 2020

Accepted: Maret 2020

Published: March 2020

### ABSTRAK

*Cogan-Reese syndrome* merupakan variasi klinis dari *Iridocorneal endothelial (ICE) syndrome*. *Cogan-Reese syndrome* memiliki gambaran nodul berpigmen pada iris dan tidak tampak struktur iris yang normal. Terapi medikamentosa dan trabekulektomi memiliki tingkat kesuksesan yang rendah. Pemberian *Antifibrotic agents* dapat meningkatkan angka kesuksesan *filtering surgery* pada *ICE syndrome*. Pada kasus ini dilaporkan seorang pasien perempuan, 51 tahun mengeluhkan penglihatan kabur pada kedua mata. Visus pada mata kanan 20/100 dan visus mata kiri 20/40. Pemeriksaan oftalmologi mata kanan menunjukkan kornea bening, kamera okuli anterior VH3, tampak nodul berpigmen gelap pada stroma iris di semua kuadran. Pemeriksaan gonioskopi ditemukan *peripheral anterior synechiae* pada semua kuadran. Pemeriksaan funduskopi menunjukkan *cup disc ratio* 0.9 dengan tekanan intraokuler 22 mmHg. Pemeriksaan oftalmologi mata kiri dalam batas normal. Terapi medikamentosa pada pasien ini tidak efektif menurunkan tekanan intraokuler, kemudian dilakukan trabekulektomi dan *mitomycin-C*. Target pressure tercapai dengan tekanan intraokuler rata-rata dalam 3 bulan pertama adalah 9 mmHg. Kesimpulan dari laporan kasus ini adalah trabekulektomi dengan *mitomycin-C* memberikan kontrol tekanan intraokuler yang baik pada *Cogan-Reese syndrome*.

**Kata kunci:** *Cogan-Reese Syndrome*, *Iridocorneal endothelial syndrome*, Trabekulektomi, *Mitomycin-C*.

### ABSTRACT

*Cogan-Reese syndrome* is a clinical variation of *Iridocorneal endothelial (ICE) syndrome*. *Cogan-Reese syndrome* has a clinical features of pigmented nodules on the iris and does not appear to have normal iris structure. Medical therapy and trabeculectomy have a low success rate. *Antifibrotic agents* can increase the success rate of *filtering surgery* in *ICE syndrome*. A female patient 51 years old reported, complained of blurred vision in both eyes. Vision of the right eye was 20/100 and left eye 20/40. Ophthalmology examination of the right eye showed clear corneas, anterior chamber deep VH3, dark pigmented nodules on the iris stroma in all quadrants. Based on gonioscopy examination, *peripheral anterior synechiae* was found in all quadrants. Funduscopy examination showed *cup disc ratio* of 0.9 with intraocular pressure of 22 mmHg. The left eye was within normal limits. Medical treatment in these patients was ineffective, then trabeculectomy and *mitomycin-C* were performed. The target pressure was achieved with an average intraocular pressure within the first 3 months was 9 mmHg. The conclusion of this case is trabeculectomy with *mitomycin-C* provides good control of intraocular pressure on *Cogan-Reese syndrome*.

**Keywords:** *Cogan-Reese Syndrome*, *Iridocorneal endothelial syndrome*, trabeculectomy, *mitomycin C*  
Korespondensi: husnaini\_zahra@ymail.com

## Pendahuluan

*Iridocorneal endothelial (ICE) syndrome* merupakan kasus yang jarang dengan karakteristik abnormalitas struktur endotel kornea, obstruksi progresif sudut iridokornea dan anomali iris seperti atrofi dan pembentukan *hole*.<sup>1,2</sup> Konsekuensi dari perubahan ini adalah dekompensasi kornea dan glaukoma yang merupakan penyebab kehilangan penglihatan pada pasien dengan *ICE syndrome*.<sup>3</sup>

*Iridocorneal endothelial (ICE) syndrome* tidak berhubungan dengan penyakit sistemik maupun genetik.<sup>4</sup> Berdasarkan penelitian Chandran P dan kawan-kawan menemukan 90% kasus *ICE syndrome* ditemukan unilateral, 10% kasus ditemukan bilateral.<sup>5</sup> *Iridocorneal endothelial (ICE) syndrome* biasanya muncul pada usia dewasa muda dan sering mengenai perempuan pada dekade 3 dan 4.<sup>3</sup>

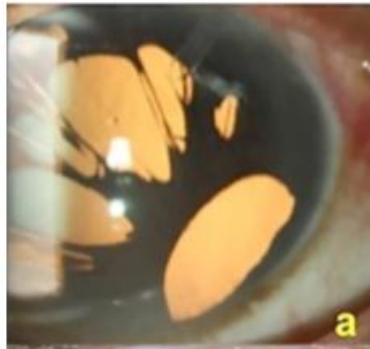
Harms (1903) menjelaskan penyakit okuler yang ditandai dengan atrofi iris dan glaukoma yang dikenal dengan *progressive essential iris atrophy*.<sup>4</sup> Chandler (1956) menjelaskan penyakit okuler yang ditandai dengan atrofi iris yang dihubungkan dengan

perubahan endotel kornea, edem kornea dan glaukoma, yang kemudian dikenal sebagai *chandler syndrome*.<sup>5</sup> Cogan dan Reese menjelaskan tentang kondisi yang sama yang dihubungkan dengan nodul iris, kondisi ini kemudian disebut dengan *iris nevus* atau *Cogan-Reese syndrome*. Wilson dan Shield menjelaskan sebuah penelitian pada 37 pasien dengan *ICE syndrome* didapatkan 22% atrofi iris, 57% *Chandler syndrome*, 22% *Cogan-Reese syndrome*.<sup>6</sup>

## Gambaran Klinis

Perubahan klinis yang tampak pada *ICE syndrome* yaitu:

- Atrofi iris progresif ditandai dengan atrofi iris berat yang menyebabkan heterokromia, *polycoria* dan pembentukan *hole* yang dapat dibagi menjadi 2 sub tipe: *Stretch holes* yang terjadi karena penipisan iris pada sisi berlawanan dan *Melting holes* yang ditandai dengan hilangnya jaringan iris tanpa ada tanda iskemik jaringan sebelumnya.<sup>2,5</sup>

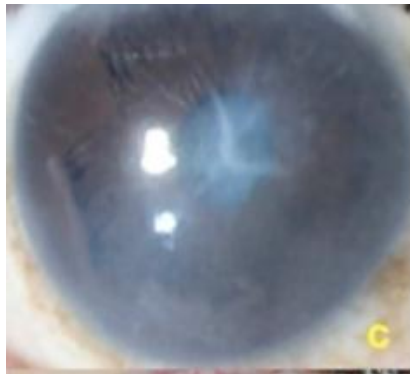

**Gambar 1.** *Polycoria* pada atrofi iris progresif.<sup>5</sup>

Pemeriksaan gonioskopi menunjukkan adanya *peripheral anterior synechia* (PAS) yang menyebabkan variasi derajat penutupan sudut dan peningkatan tekanan intra okuler.<sup>1</sup>

- *Chandler's syndrome* : perubahan iris lebih minimal

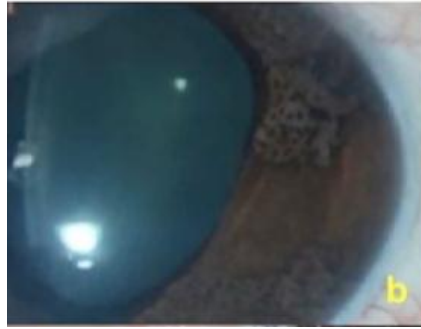dan sering di diagnosa lebih awal karena terdapat edem kornea.<sup>1</sup> Iris atrofi kurang menonjol pada *Chandler's syndrome*, terdapat *corectopia* dan bila iris atrofi terdeteksi sering terbatas pada stroma iris anterior. Pupil biasanya bulat atau sedikit oval.<sup>3,5</sup>



**Gambar 2.** Edem kornea dan *endothelial dystrophy* pada *Chandler syndrome*.<sup>5</sup>

- *Cogan-Reese syndrome*: Ditandai dengan nodul iris multipel, bertangkai, dikelilingi oleh stroma iris dengan kripta yang berkurang.<sup>1</sup> Nodul iris

awalnya terlihat berwarna kekuningan pada permukaan iris, kemudian berubah menjadi coklat dan jumlah semakin bertambah.<sup>3,5</sup>



**Gambar 3.** Nodul iris pada *Cogan-Reese syndrome*.<sup>5</sup>

### Patogenesis

Patogenesis pasti dari ICE *syndrome* tidak diketahui namun tampak adanya proliferasi abnormal endotel kornea. Campbell dan teman-teman pada 1978 menjelaskan teori membran dalam patogenesis ICE *syndrome*. Teori tersebut menjelaskan bahwa sel endotel kornea mengalami proliferasi, abnormalitas struktur dan memiliki kemampuan migrasi ke jaringan disekitarnya.<sup>4</sup>

Pada *specular microscopy* tampak perubahan morfologis dalam ukuran dan bentuk sel endotel menyerupai sel epitel yang berbentuk bulat, besar dan pleomorfik. Sel ini disebut juga dengan *ICE cells*.<sup>4</sup> Sebuah studi histologis menjelaskan adanya

membran yang terdiri dari *endothelial like cell* dengan membran basemen yang menyebabkan obstruksi sudut iridokornea dan menutup iris. Obstruksi sudut iridokornea menyebabkan peningkatan tekanan intraokuler dan berkembang menjadi glaukoma sekunder pada 46%-82% pasien dengan ICE *syndrome*.<sup>7,8</sup>

PAS yang tinggi merupakan ciri khas ICE *syndrome* dan sering meluas ke *Schwalbe's line* menutup COA yang kemudian menimbulkan glaukoma sudut tertutup.<sup>2</sup> Derajat penutupan sudut tidak selalu berhubungan dengan peningkatan TIO, karena beberapa sudut secara fungsional bisa tertutupi oleh membran endotelial tanpa adanya sinekia.<sup>1</sup>



**Gambar 4.** PAS pada ICE syndrome.<sup>1</sup>

### Penatalaksanaan

Anti glaukoma topikal merupakan terapi lini pertama.<sup>1</sup> Obat antiglaukoma yang disarankan pada ICE syndrome adalah yang bekerja menurunkan produksi aqueous humor yang terdiri dari beta bloker topikal, agonis alfa dan inhibitor karbonik anhidrase.<sup>4</sup> Golongan analog prostaglandin juga efektif menurunkan tekanan intraokuler pada ICE syndrome. Terapi medikamentosa sering tidak efektif bila penyakit semakin progres.<sup>1</sup>

*Filtering surgery* pada ICE syndrome menunjukkan angka kesuksesan yang lebih rendah bila dibandingkan dengan tipe glaukoma lain.<sup>1</sup> Penggunaan agen antifibrotik seperti *Mitomycin-C* dan *5 fluorouracil* berguna untuk meningkatkan angka kesuksesan *filtering surgery* pada ICE syndrome dan menurunkan angka komplikasi.<sup>2</sup> *Mitomycin-C* merupakan agen antifibrotik yang poten dan paling

sering diberikan intraoperatif. Aplikasi *Mitomycin-C* menggunakan *sponge* dan di letakkan di ruang sub konyungtiva, sehingga *Mitomycin-C* kontak dengan sklera pada lokasi trabekulektomi. Konsentrasi yang digunakan 0.1–0.5 mg/mL dengan durasi 0.5 sampai 5 menit.<sup>1</sup>

Implan drainase glaukoma dapat meningkatkan hasil bedah jangka panjang. Doe (2001) melakukan mengenai hasil jangka panjang dari manajemen bedah pada ICE syndrome, Implan drainase glaukoma memiliki angka keberhasilan 71% pada follow up tahun pertama dan ketiga, 53% pada follow up tahun kelima.<sup>9</sup> Namun kebanyakan implan memerlukan revisi karena penyumbatan *tube* oleh iris, migrasi membran ICE atau *tube* sekunder terhadap kontraksi membran ICE. Implan drainase yang dipilih dapat dipasang di anterior chamber atau posterior chamber. Untuk meningkatkan

angka keberhasilan dari pemasangan *tube* anterior maka dapat dipasang *extra tube lenght*. Bila pada pasien dengan PAS *circumferential* maka dipilih tube posterior yang lebih meningkatkan keberhasilan.<sup>2,4</sup>

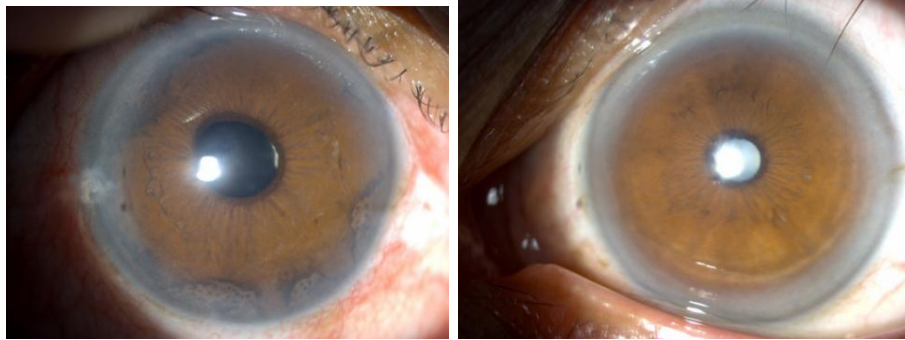
Prosedur siklodestruktif seperti siklofotokoagulasi sering masih di butuhkan karena menurunkan tekanan intraokuler pada pasien ICE *syndrome* sangat sulit. Pada kasus edem kornea berat dengan tekanan intraokuler yang sudah terkontrol, bedah kornea dapat di pertimbangkan untuk meningkatkan visus dan mengurangi nyeri seperti *penetrating keratoplasty*, *Descemet stripping with endothelial keratoplasty* (DSEK) dan *Deep lamellar endothelial keratoplasty* (DLEK).<sup>4</sup>

### **Ilustrasi Kasus**

Seorang pasien perempuan usia 51 tahun datang ke RS Dr.M.Djamil pada tanggal 8 Januari 2017 dengan keluhan utama penglihatan kedua mata semakin kabur sejak 2 bulan sebelum masuk RS, mata merah berulang (-), nyeri pada bola mata (-), Nyeri kepala (+), mual (-), muntah (-). Riwayat infeksi mata sebelumnya (-). Riwayat trauma (-). Riwayat operasi katarak pada mata kanan sejak 2 tahun yang

lalu. Tidak ada anggota keluarga yang menderita penyakit sama.

Pada pemeriksaan oftalmologi didapatkan visus pada mata kanan 20/100 dan mata kiri 20/40, mata kiri dalam batas normal. Pada mata kanan ditemukan kornea bening, kamera okuli anterior VH3. Pada iris ditemukan nodul berpigmen gelap pada stroma iris disemua kuadran, IOL pada *posterior chamber*, tekanan intraokuler 22 mmHg. Pada pemeriksaan funduskopi ditemukan papil bulat, batas tegas, *cup disc ratio* 0,9. Pemeriksaan gonioskopi menunjukkan adanya *peripheral anterior synechia* pada semua kuadran. Diagnosa glaukoma sekunder (*Cogan-Reesse syndrome*). Pasien diberikan terapi Latanaprost eye drop 1x1 OD.



**Gambar 5.** Nodul iris pada mata kanan. (Sumber: koleksi pribadi)

Pada saat *follow up*, Tekanan intraokuler tidak mencapai *target pressure* dan penyakit semakin progresif, pasien diberi terapi medikamentosa maksimal : latanaprost eye drop 1x1 OD, acetazolamide 4x250 mg, kalium L aspartat tablet 2x1.

Follow up selanjutnya Penglihatan mata kanan semakin kabur. Berdasarkan pemeriksaan oftalmologi di dapatkan visus pada mata kanan 2/60, tekanan intraokuler 29 mmHg. Pasien diberikan terapi acetazolamide tablet 4x 250 mg, kalium L aspartat 2x1 tablet, timolol eye drop 0.5 % 2x1 OD, kemudian pasien di lakukan tindakan trabekulektomi OD + *Mitomycin-C*.

Pada follow up 3 bulan setelah dilakukan trabekulektomi OD + *Mitomycin-C*, tekanan intraokuler mencapai *target pressure*, dengan tekanan intraokuler rata-rata 9 mmHg.

### **Pembahasan**

ICE *syndrome* merupakan penyakit progresif dari endotel kornea yang ditandai dengan edem kornea, abnormalitas iris, *peripheral anterior synechiae* (PAS) dan glaukoma sekunder.<sup>1</sup> Biasanya ditemukan unilateral dan paling sering pada wanita dekade 3 hingga ke 4.<sup>3,4</sup>

Penelitian Chandran dan kawan-kawan pada tahun 2017 di dapatkan 223 mata dengan ICE *syndrome*, 61 % merupakan wanita dengan umur rata-rata 43 tahun. ICE *syndrome* ditemukan unilateral pada 90% subjek dan 10 % bilateral. Berdasarkan varian klinis yang paling banyak ditemukan adalah atropi iris progresif sebanyak 52%, *Chandler syndrome* 39% dan *Cogan Reese syndrome* 9 %. Glaukoma ditemukan pada 70% mata, 50% mata respon dengan pengobatan medikamentosa, sedangkan 50% mata membutuhkan *filtering surgery*.<sup>5</sup>

Penelitian Teekhasaenee dan kawan-kawan tahun 2000 menemukan varian ICE *syndrome* yang paling banyak adalah *Cogan Reese syndrome* 63%, *Chandler syndrome* 23% dan atrofi iris progresif sebanyak 13%.<sup>10</sup>

Peningkatan tekanan intra okuler pada pasien ICE *syndrome* disebabkan adanya membran yang terdiri dari *endothelial like cell* dengan membran basemen yang menyebabkan obstruksi sudut iridokornea dan menutup iris. Obstruksi sudut iridokornea menyebabkan peningkatan tekanan intraokuler dan berkembang menjadi glaukoma.<sup>1</sup> *Peripheral anterior synechia* merupakan salah satu ciri pada ICE *syndrome* yang menyebabkan penutupan COA yang kemudian menimbulkan glaukoma sudut tertutup.<sup>7,8</sup>

Pasien ini diberikan antiglaukoma golongan analog prostaglandin 1x1 OD yang bekerja meningkatkan *uveoscleral outflow* dan menurunkan tekanan intraokuler 25%-32%. Namun tekanan intraokuler pada mata kanan tidak turun dengan 1 obat (27 mmHg), kemudian obat pasien tersebut di tambahkan dengan pemberian obat antiglaukoma golongan inhibitor karbonik anhidrase tablet 4x

250 mg. Inhibitor karbonik anhidrase bekerja dengan menurunkan produksi aqueous humor dan menurunkan tekanan intraokuler 15%-20%.<sup>1</sup> Tiga bulan kemudian tekanan intraokuler pasien tetap tidak terkontrol (29 mmHg), sehingga terapi pasien tersebut diberikan golongan analog prostaglandin dan beta bloker yang bekerja menurunkan produksi aqueous dan menurunkan tekanan intraokuler 20%-30%. Pada follow up 1 tahun kemudian tekanan intraokuler pasien tetap tidak terkontrol, sehingga pasien tersebut diberikan obat dari golongan inhibitor karbonik anhidrase dan beta bloker, kemudian pasien di anjurkan untuk dilakukan trabekulektomi dan *Mitomycin-C*.<sup>11</sup>

Follow up jangka panjang sangat diperlukan pada kasus *Cogan Reese syndrome* karena perjalanan penyakitnya yang bersifat progresif. Manajemen glaukoma pada *Cogan Reese syndrome* merupakan manajemen yang kompleks. Pemberian anti glaukoma topikal merupakan pengobatan awal pada *Cogan Reese syndrome*.<sup>4</sup> Obat anti glaukoma yang dapat menekan produksi aqueous humor termasuk beta bloker, agonis alfa adrenergik dan karbonik anhidrase serta



golongan analog prostaglandin merupakan terapi anti glaukoma awal pada *Cogan Reese syndrome*.<sup>7</sup> Terapi medikamentosa pada pasien *Cogan Reese syndrome* dengan glaukoma memiliki angka kegagalan yang tinggi yaitu 60% hingga 88%. Hal ini terjadi karena sudut iridokornea tertutup oleh membran yang terdiri dari *endothelial like cell* secara progresif atau tertutup PAS.<sup>8,9</sup>

Penatalaksanaan untuk mengontrol tekanan intraokular pada ICE syndrom yang sudah progresif adalah *Filtering surgery*, namun *filtering surgery* sering juga mengalami kegagalan setelah follow up 2 atau 3 tahun karena umur yang muda, proliferasi dari membran diatas *internal opening* dari sklerostomi, PAS dan bleb fibrosis yang abnormal.<sup>12</sup> Pada kasus ICE *syndrome* sebaiknya dilakukan trabekulektomi dengan pemberian *antimetabolite*. Angka kesuksesan trabekulektomi dengan pemberian *antifibrotic agents* berkisar antara 60 % hingga 73% pada tahun pertama dan 21% hingga 29% pada tahun ke 5.<sup>13,14</sup>

Chandran dan kawan-kawan melakukan trabekulektomi dengan mitomycin C pada pasien glaukoma sekunder dengan ICE *syndrome*,

didapatkan angka kesuksesan 75% pada 6 bulan follow up, 64% pada 1 tahun dan 33% pada 5 tahun.<sup>15</sup>

Lanzl dan kawan-kawan melakukan trabekulektomi dengan mitomycin C pada pasien glaukoma sekunder dengan ICE *syndrome*,<sup>8</sup> dari 10 pasien memiliki tekanan intraokuler yang terkontrol selama follow up 14 bulan, sedangkan 2 pasien membutuhkan *glaucoma drainage device*.<sup>16</sup>

Bila gagal dengan trabekulektomi dan *antimetabolite* maka pilihan selanjutnya adalah dengan *glaucoma drainage device*.<sup>17</sup> Angka kesuksesan dengan *glaucoma drainage device* adalah 70% pada follow up tahun pertama dan 53% pada follow up 5 tahun. Pada pasien ini tekanan bola mata suda terkontrol setelah dilakukan trabekulektomi dengan pemberian mitomycin C.<sup>18</sup>

## Simpulan

Cogan-Reese syndrome merupakan penyakit dengan abnormalitas struktur endotel kornea, obstruksi progresif sudut iridokornea dan anomali iris seperti atropi dan pembentukan *hole*. Terapi pada Cogan-Reese syndrome ditujukan untuk glaukoma sekunder.

Trabekulektomi dan *Mitomycin-C* merupakan manajemen yang efektif untuk mencapai *target pressure*.

#### DAFTAR PUSTAKA

1. Cantor LB, Rapuano CJ, Cioffi GA. 2018-2019. Glaucoma section 10. San Francisco: American Academy of Ophthalmology. hlm.98-100.
2. Seymour JP, Uhler TA. 2015. Other secondary glaucomas. Dalam: Shaarawy TM, Sherwood MB, Hitchings RA, Growston JG, Editor (penyunting). Glaucoma medical diagnosis and therapy volume I. London: Elsevier. hlm.420-422.
3. Cantor LB, Rapuano CJ, Cioffi GA. 2018-2019. External disease and cornea section 8. San Francisco: American Academy of Ophthalmology. hlm.97-98.
4. Sacchetti M, Mantelli F, Marengo M, Macchi I, Ambrosio O, Rama P. 2015. Diagnosis and management of iridocorneal endothelial syndrome. *Biomed Research International*: e1-e9.
5. Chandran P, Rao HL, Mandal AK, Choudhari NS, Garudadri CS, Senthil S. 2017. Glaucoma associated with iridocorneal endothelial syndrome in 203 Indian Subjects. *Plos One*. 12(3): e1-e9.
6. Wilson MC, Shields MB. 1989. A comparison of the clinical variations of the iridocorneal endothelial syndrome. *Archives of Ophthalmology*. 107(10):e1465-e1468.
7. Estacia CT, Filho ARG, Faccenda PG, Negri RV, Chianello DT, Alves MA. 2017. Iridocorneal endothelial syndrome case report of chandler's variant. *Revista Brasileira De Oftalmologia*. 76(4): e207-e209.
8. Walkden A dan Au L. 2018. Iridocorneal endothelial syndrome: Clinical perspectives. 12:e657-e664.
9. Doe EA, Budenz DL, Gedde SJ, Imami NR. 2001. Longterm surgical outcomes of patients with glaucoma secondary to the iridocorneal endothelial syndrome. 108 (10) :e1789–e1795.
10. Teekhasaene C, Ritch R. 2000. Iridocorneal endothelial syndrome in thai patients: Clinical variations. *Arch Ophthalmology*. 118:e187-e192.
11. Kanski JJ, Bowling B. 2011. Clinical ophthalmology a systematic approach. Seventh Edition. London: Elsevier. hlm.381-383.
12. Praveena G, Medikonda M, Mashru N. 2018. Cogan-Reese syndrome: A variant of iridocorneal endothelial syndrome. *Delhi Journal Ophthalmology*. 28:e72-e74.
13. Karandikar S, Patel NN, Shanbhag N. 2015. Iridocorneal endothelial syndrome iris naevus (Cogan-Reese syndrome) a case report. *International Journal of Research in Medical Sciences*. 3(11):e3420-e3423.
14. Rath A, Mohapatra S, Betdur RA, Harshvardhan VK. 2017. Medical and surgical management has a role in control of intraocular pressure in early detected iridocorneal endothelial syndrome case series. *International Journal of*

- Advances in Medicine.*  
4(2):e589-e592.
15. Chandran P, Rao HL, Mandal AK, Choudhari NS, Garudadri CS, Senthil S. 2016. Outcomes of primary trabeculectomy with mitomycin C in glaucoma secondary to iridocorneal endothelial syndrome. *Journal of Glaucoma.* 25(7): e652-e656.
  16. Lanzl IM, Wilson RP, Dudley D, Augsburger J, Aslanides IM, Spaeth GL. 2000. Outcome of trabeculectomy with mitomycin C in the iridocorneal endothelial syndrome. *Ophthalmology Journal.* 107(2):e295-e297.
  17. Jain VK, Sharma R, Ojha S, Tandon A, Babber M, Jain G, et al. 2016. Trabeculectomy with mitomycin c in patients with iridocorneal endothelial syndrome a case series. *Journal of Clinical and Diagnostic Research.* 10(5):e5-e6.
  18. Morrison JC, Pollack IP. 2003. Glaucoma science and practice. New York:Thieme. hlm.237-24