

Penyakit batu empedu (Kolelitiasis, *gallstone*) merupakan salah satu penyakit abdomen paling banyak yang menyebabkan pasien datang ke rumah sakit.^{1,2} Penyakit batu empedu sering terjadi di Amerika Serikat, ditemukan pada 5-15% dari populasi total dan 25% dari wanita yang berusia di atas 50 tahun. Dari jutaan orang yang didiagnosis batu empedu setiap tahunnya di Amerika Serikat, setengahnya telah dilakukan operasi traktus biliaris.^{3,5} Walaupun kolesistektomi laparoskopik relatif mudah dan sudah lama dikenal, masih terdapat beberapa masalah di antara klinisi seperti bagaimana mengevaluasi pasien yang menderita batu empedu, menentukan siapa yang harus diterapi dan bagaimana, serta bagaimana melakukan pencegahan terjadinya batu empedu pada orang-orang dengan risiko tinggi.³

Angka kejadian batu empedu di tiap negara berbeda-beda. Banyak faktor yang mempengaruhi pembentukan batu empedu di antaranya ras, pola hidup, genetik dan infeksi.^{2,3,6} Prevalensi batu empedu di beberapa negara Barat hampir sama dengan di Amerika Serikat, tetapi di negara-negara Asia lebih rendah.^{3-5,7} Di Indonesia belum ada penelitian epidemiologis, diduga insidensi batu empedu masih lebih rendah bila dibandingkan dengan di negara Barat. Tetapi dengan adanya kecenderungan pola hidup modern maka mungkin batu empedu di Indonesia pada masa mendatang akan merupakan suatu masalah kesehatan yang perlu mendapat perhatian.

Sebagian besar pasien dengan batu empedu tidak menunjukkan gejala klinis

(asimtomatik) dan seringkali ditemukan secara kebetulan pada saat pemeriksaan *Ultrasonography* (USG) atau pada saat pemeriksaan karena keluhan lain.⁸ Pasien dapat mengalami nyeri abdomen (kolik biliaris) atau ditemukan gejala yang disebabkan komplikasi akibat obstruksi oleh batu atau akibat proses inflamasi, seperti kolesistitis, kolangitis, *jaundice*, koledokolitiasis dan lain-lain.^{1,7}

Hasil pemeriksaan laboratorium pada penderita batu empedu biasanya dalam batas normal. Pada 10-20% kasus, dapat terjadi peningkatan ringan dari bilirubin serum, fosfatase alkali, enzim aminotransferase (*Aspartate transaminase* [AST] dan *Alanine transaminase* [ALT]) atau *γ-glutamyl transferase* (GGT). Diagnosis batu empedu ditegakkan secara radiologis (X-ray abdomen polos, USG, *Computed tomography* [CT], *Magnetic resonance cholangiography* [MRCP], *Endoscopic ultrasound* [EUS], *Biliary scintigraphy*, dan lain-lain).^{3,9}

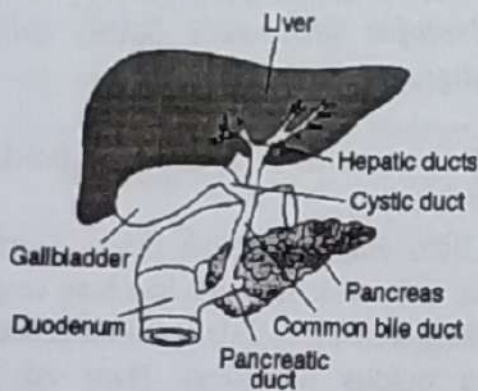
Definisi Batu Empedu (Kolelitiasis, *gallstone*)

Batu empedu adalah massa inorganik yang terbentuk di dalam kandung empedu, kadang-kadang di dalam duktus koledokus atau duktus hepatikus. Batu ini dapat menyebabkan nyeri abdomen dan dispepsia.^{4,5}

Anatomi dan Fisiologi Kandung Empedu

Kandung empedu merupakan kantung berbentuk alpukat yang terletak tepat di bawah lobus kanan hati. Empedu yang disekresi secara terus menerus oleh hati

masuk ke saluran kecil empedu di dalam hati, yang disebut kanalikuli. Saluran kecil ini bersatu membentuk saluran empedu lebih besar (duktulus) dan akhirnya membentuk dua saluran besar yang keluar dari permukaan bawah hati sebagai duktus hepatikus kanan dan kiri yang segera bersatu membentuk duktus hepatikus komunis (*common hepatic duct*). Duktus hepatikus bergabung dengan duktus sistikus membentuk duktus koledokus (*common bile duct*). Pada sebagian besar orang, duktus koledokus bersatu dengan duktus pankreatikus membentuk ampula Vateri (bagian duktus yang melebar) sebelum bermuara ke duodenum. Bagian terminal dari kedua saluran dan ampula dikelilingi oleh serabut otot sirkular yang dikenal sebagai sfingter Oddi.^{4,7-12} Secara skematis, anatomi kandung empedu dapat dilihat pada gambar.1 di bawah ini.



Gambar 1. Anatomi kandung empedu (dikutip dari Shaffer)⁷

Kandung empedu mendapatkan aliran darah dari arteri sistikus yang merupakan cabang arteri hepatikus, dan mengalirkan darah ke vena sistikus yang bermuara ke dalam sistem vena porta.^{9,11}

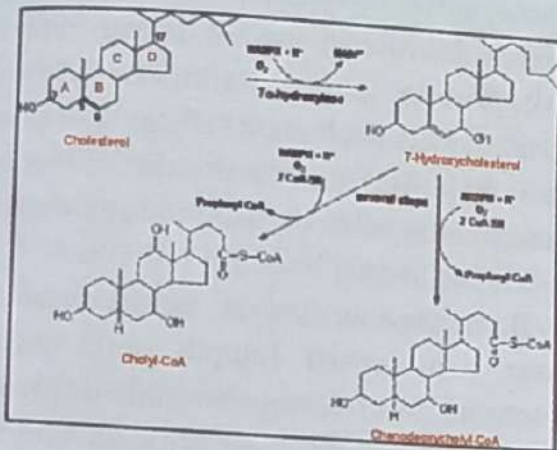
Fungsi utama kandung empedu adalah menyimpan dan memekatkan empedu. Empedu yang dihasilkan oleh hati, setelah melewati duktus hepatikus akan masuk ke duktus sistikus dan ke kandung empedu. Dalam kandung empedu, pembuluh limfe dan pembuluh darah mengabsorpsi air dan garam-garam anorganik, sehingga empedu dalam kandung empedu kira-kira 10 kali lebih pekat daripada empedu hati. Secara berkala kandung empedu mengosongkan isinya ke dalam duodenum melalui kontraksi simultan lapisan ototnya dan relaksasi sfingter Oddi. Adanya lemak dalam makanan merupakan rangsang terkuat untuk menimbulkan kontraksi kandung empedu.⁸⁻¹²

Fisiologi dan Kimiawi Empedu

Empedu merupakan suatu cairan yang mengandung 85-95% air, dan sisanya mengandung zat-zat organik seperti garam empedu, bilirubin, kolesterol, fosfolipid dan elektrolit seperti natrium, kalsium, kalium, klorida dan karbonat. Dalam proses pemekatan di dalam kandung empedu, air dan elektrolit direabsorpsi oleh mukosa kandung empedu.^{4,9,11-14}

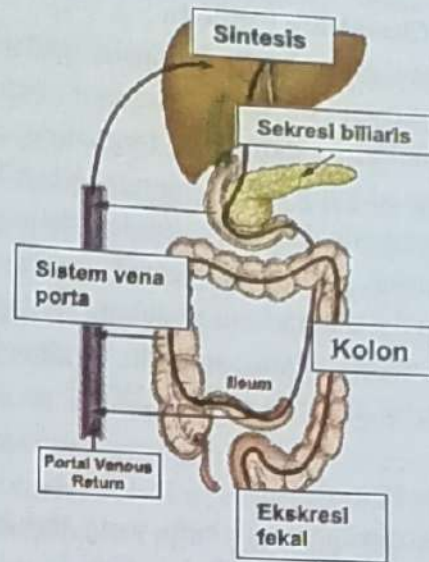
Asam empedu merupakan komponen empedu yang terbanyak jumlahnya yaitu antara 8-53% dari total empedu. Asam empedu dibentuk dari kolesterol. Proses oksidasi dan hidroksilasi kolesterol di dalam sel-sel hati membentuk asam empedu primer, yaitu asam kolat dan asam kenodeoksikolat, seperti terlihat pada gambar 2. di bawah ini. Keduanya akan berkonjugasi dengan glisin atau taurin untuk membentuk gliko - dan tauro -

terkonjugasi-asam empedu dan disekresikan ke dalam empedu dalam bentuk garam natrium atau kaliumnya. Garam empedu ini berfungsi membentuk kompleks-kompleks kecil dengan lemak yang disebut *micelles* (misel), sehingga menjadi mudah larut dan dapat diabsorpsi mukosa usus.^{9,11-14}



Gambar 2. Pembentukan asam empedu primer. (Dikutip dari King)¹³

Kira-kira 95% asam empedu yang disekresikan akan diserap kembali di usus halus dan 5% sisanya masuk ke dalam kolon kemudian diubah oleh bakteri usus menjadi asam empedu sekunder, yaitu deoksikolat dan litokolat. Deoksikolat akan diserap dan kembali ke hati melalui vena porta (siklus enterohepatik), sedangkan litokolat sebagian besar dibuang melalui feses dan sebagian diubah oleh bakteri usus menjadi ursodeoksikolat dan diserap kembali. Di hati akan mengalami konjugasi kembali dengan glisin atau taurin dan selanjutnya kembali mengikuti siklus enterohepatik (gambar 3).^{9,11-14}



Gambar 3. Siklus enterohepatik garam empedu. (disadur dari King)¹³

Empedu yang disekresikan oleh hati normalnya antara 600-1200 mL/hari. Empedu mempunyai dua fungsi penting, yaitu:

1. Empedu berperan penting dalam pencernaan dan absorpsi lemak, karena mengandung asam empedu yang membantu mengemulsikan lemak sehingga dapat dicerna oleh enzim lipase pankreas serta membantu transpor dan absorpsi produk akhir lemak menuju atau melalui membran mukosa usus.^{9,11,14}
2. Empedu berperan sebagai alat untuk mengeluarkan hasil buangan dari darah, seperti bilirubin dan kelebihan kolesterol yang dibentuk hati.^{9,11,14}

Klasifikasi Batu Empedu

Batu empedu (kolelitiasis, gallstone) mempunyai berbagai macam bentuk, ukuran, warna dan corak tergantung pada komposisi yang menyusunnya. Klasifikasi batu empedu biasanya berdasarkan pada gambaran arsitektur secara *gross* dan komposisi utama batu tersebut. Terdapat 2 jenis utama batu empedu, yaitu batu kolesterol dan batu pigmen^{3,4,7,9,15-17}

1. Batu Kolesterol

Merupakan jenis batu yang terbanyak dan mengandung lebih dari 50% kolesterol (51-99%), sisanya kalsium karbonat, fosfat, bilirubin, fosfolipid, glikoprotein dan mukopolisakarida.^{1,4} Bentuknya bulat atau oval dengan permukaan yang halus atau sedikit granuler, berwarna kuning pucat dengan bagian inti yang lebih gelap, dari titik tengah menyebar garis-garis radier ke tepi. Batu jenis ini sebagian besar bersifat radiolusen dan biasanya soliter. Merupakan jenis batu empedu yang banyak didapat di negara Barat (>85%).^{3,6,7,15-17}

Tabel 1. Klasifikasi Batu Empedu (Disadur dari Shaffer)⁷

	Batu Kolesterol	Batu Pigmen	
		Hitam	Coklat
Komposisi utama	Kolesterol	Pigmen polimer bilirubin Garam kalsium (fosfat, karbonat)	Kalsium bilirubin Garam kalsium (palmitat, stearat)
Konsistensi	Kristalin	Keras	Lunak, rapuh
Lokasi	Kandung empedu Duktus koledokus	Kandung empedu Duktus empedu	Duktus koledokus
Radiodensitas	Lusen (85%)	Opak (50%)	Lusen (100%)
Predisposisi	Metabolik	Hemolisis Sirosis	Infeksi Inflamasi

2. Batu Pigmen

Batu pigmen terdiri atas 2 jenis, yaitu batu pigmen coklat dan batu pigmen hitam. Komponen utama batu pigmen ini ialah kalsium bilirubin (40-60%)¹⁵ sedangkan kadar kolesterolnya kurang dari 30%.¹ Batu pigmen hitam berwarna coklat tua sampai hitam dan bila dipotong permukaannya seperti gelas. Komponen utamanya ialah kalsium bilirubin dengan jalinan musin glikoprotein-garam kalsium. Garam kalsiumnya dapat berupa kalsium karbonat atau kalsium non-karbonat. Intinya mengandung belerang dan tembaga dalam kadar yang tinggi.^{6,9,15-17}

Batu pigmen coklat permukaannya kasar dan seperti lumpur serta pada potongan melintang tampak lapisan berwarna coklat dan coklat muda berselang-seling. Lapisan coklat mengandung garam bilirubin sedangkan lapisan coklat muda mengandung kalsium palmitat dan stearat.^{9,15,17}

Patogenesis Batu Kolesterol dan Faktor-faktor yang Mempengaruhi

Ada 3 mekanisme utama yang berperan dalam pembentukan batu kolesterol yaitu perubahan komposisi empedu, nukleasi (pembentukan inti) kolesterol dan gangguan fungsi kandung empedu.^{2-4,6,9,17,18}

Perubahan Komposisi Empedu

Empedu mengandung 85-95% air. Kolesterol bersifat tidak larut dalam air, sehingga harus dipertahankan dalam keadaan larut dengan disekresikan dari membran kanalikuli dalam bentuk vesikel

fosfolipid, yaitu gabungan kolesterol-fosfolipid. Kelarutan kolesterol tergantung pada konsentrasi fosfolipid dan asam empedu dalam empedu, juga jenis fosfolipid dan asam empedu yang ada.^{2,8-11,17}

Pada keadaan empedu tidak lewat jenuh oleh kolesterol serta mengandung cukup asam empedu dan fosfolipid, kolesterol akan terikat pada bagian hidrofobik dari campuran misel (terdiri atas fosfolipid terutama lesitin, asam empedu dan kolesterol). Karena bersifat larut dalam air, campuran misel ini memungkinkan transpor dan absorpsi produk akhir lemak menuju atau melalui membran mukosa usus.^{9,11}

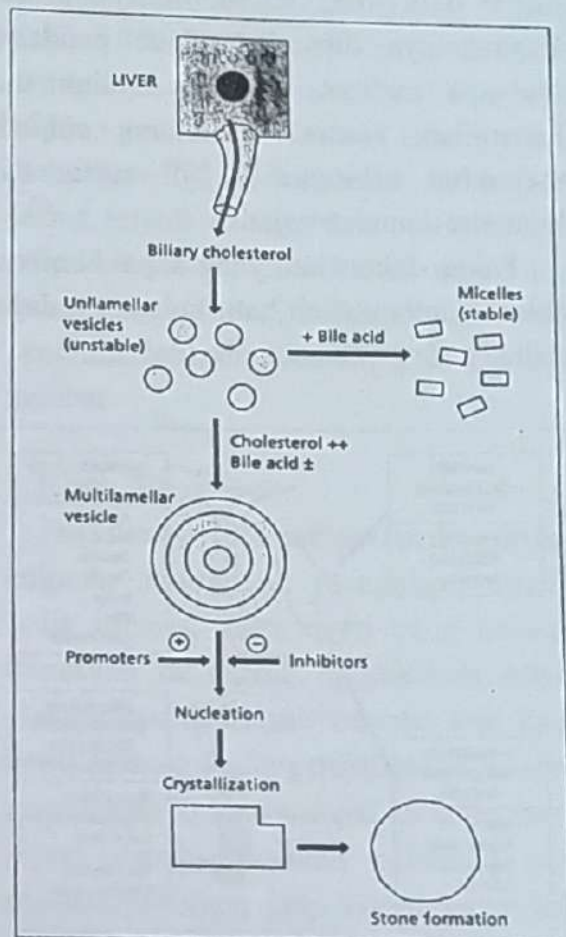
Bila empedu mengandung kolesterol yang tinggi (lewat jenuh) atau kadar asam empedu serta fosfolipid rendah, kelebihan kolesterol tidak dapat ditranspor ke dalam campuran misel, tetap terbentuk vesikel. Vesikel ini bersifat tidak stabil dan akan beragregasi membentuk vesikel yang lebih besar dan berlapis-lapis (vesikel *multilamellar*) sehingga membentuk inti kristal kolesterol (gambar 2.7).^{3,4,6,9,11}

b. Pembentukan Inti Kolesterol

Meningkatnya kadar kolesterol akan menyebabkan cairan empedu menjadi lewat jenuh dan memungkinkan terjadi kristalisasi dan terbentuknya inti kristal kolesterol yang merupakan kunci penting dalam rangkaian patogenesis batu kolesterol.^{3,4,6,9,17}

Pembentukan inti kristal juga dipengaruhi oleh waktu pembentukan inti (*nucleation time*). Pada penderita batu

empedu ternyata waktu pembentukan intinya jauh lebih pendek dibandingkan dengan yang tanpa batu empedu. Hal ini disebabkan adanya faktor-faktor lain yang berperan mempercepat atau menghambat terbentuknya batu, di antaranya berupa protein atau musin (mukus) di dalam empedu.⁸⁻¹⁰ Beberapa peneliti menduga bahwa musin yang bersifat gel di dalam kandung empedu dapat mencetuskan kristalisasi kolesterol. Selain itu, glikoprotein 120 kda dan infeksi juga diduga dapat menyebabkan kristalisasi kolesterol.^{2-4,6,9,17,18}



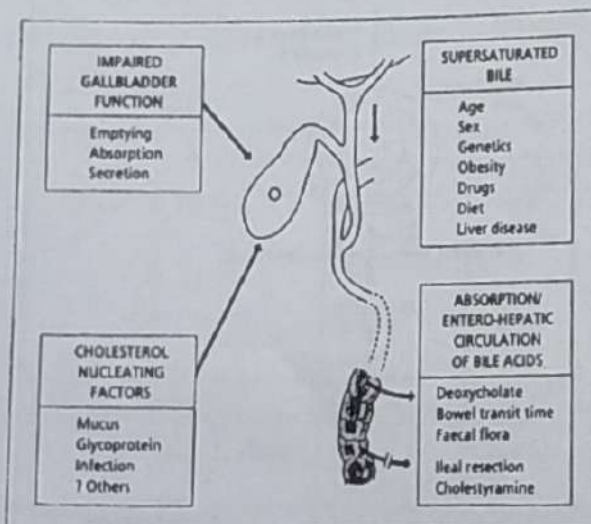
Gambar 4. Pembentukan kristal kolesterol dalam empedu. (disadur dari Sherlock)⁹

Gangguan Fungsi Kandung Empedu

Untuk mencapai ukuran batu yang dapat diketahui secara klinis maka diperlukan waktu pertumbuhan yang cukup dan dalam hal ini peran kandung empedu cukup penting. Walaupun sudah mulai terjadi kristalisasi tetapi karena kontraksi kandung empedu sangat efisien maka kristal tersebut akan terbuang.^{4,6,9,11,17}

Kontraksi kandung empedu terutama dirangsang oleh kolesistokinin dan penurunan kadar hormon ini atau berkurangnya sensitivitas kandung empedu terhadap rangsangan kolesistokinin (seperti pada usia tua) akan menyebabkan kontraksinya dihambat. Pada penderita diabetes melitus, penyakit seliak dan kehamilan, kontraksi kandung empedu melambat sehingga terjadi stasis dan kristalisasi mudah terjadi.⁹

Faktor-faktor lain yang dapat berperan dalam pembentukan batu kolesterol dapat dilihat pada gambar 2.8 di bawah ini.



Gambar 5. Faktor-faktor yang mempengaruhi pembentukan batu kolesterol (disadur dari Sherlock)⁸

Keadaan supersaturasi (lewat jenuh) empedu oleh kolesterol dapat dipengaruhi oleh faktor usia, jenis kelamin, genetik, obesitas, minum obat-obatan tertentu, diet dan penyakit hati. Sedangkan gangguan fungsi kandung empedu dapat menyebabkan gangguan pengosongan, gangguan absorpsi dan sekresi empedu sehingga dapat terbentuk inti kristal kolesterol.^{3,9,18}

Insidensi batu empedu meningkat dengan bertambahnya usia yang diduga disebabkan oleh berkurangnya sensitivitas kandung empedu terhadap rangsangan kolesistokinin, meningkatnya kolesterol dalam empedu yang disertai keadaan obesitas. Beberapa jenis obat juga telah dilaporkan dapat menyebabkan pembentukan batu empedu, seperti *ceftriaxone*, *clofibrate* dan kontrasepsi oral. Obat-obat tersebut disekresikan ke dalam empedu dan dapat membentuk kompleks endapan.^{3,8-10,16}

Peran genetik pada predisposisi terbentuknya batu juga telah dilaporkan, walaupun mekanismenya belum jelas. Alel ApoE4 dari lipoprotein E diduga merupakan predisposisi untuk terjadinya batu kolesterol. Pada etnik tertentu (seperti Pima Indian Arizona), prevalensi batu empedu lebih tinggi (tabel 2.1).^{7,9}

Peran sirkulasi enterohepatik asam empedu juga dapat mempengaruhi pembentukan batu empedu. Sirkulasi enterohepatik asam empedu dipengaruhi oleh jenis asam empedu tertentu, *bowel transit time*, flora usus, tindakan reseksi ileal serta obat yang mengandung *cholestyramine*.^{9,10}

Patogenesis Batu Pigmen dan Faktor-faktor yang Mempengaruhi

Batu pigmen merupakan jenis batu yang banyak ditemukan di negara Timur dengan komponen utamanya adalah kalsium bilirubin. Kandungan kolesterol pada batu pigmen kurang dari 30%.¹ Batu pigmen hitam terutama mengandung kompleks kalsium bilirubin dengan kalsium dan glikoprotein.^{3,4} Mekanisme pembentukannya belum diketahui pasti, tetapi diduga disebabkan karena empedu mengalami supersaturasi oleh bilirubin indirek, perubahan pH dan kalsium serta produksi yang berlebihan dari glikoprotein. Kadar bilirubin indirek yang tinggi dalam empedu biasanya ditemukan pada penderita hemolisis kronik.^{2,4,9}

Batu pigmen coklat terutama mengandung garam kalsium dari bilirubin indirek (kalsium bilirubin) dan lebih sering dihubungkan dengan stasis empedu dan infeksi. Stasis empedu sering disertai infeksi kandung empedu tetapi masih belum jelas apakah stasis menyebabkan infeksi atau infeksi yang menyebabkan kerusakan epitel kandung empedu dan mengakibatkan fibrosis sehingga terjadi stasis. Infeksi oleh parasit seperti *Ascaris lumbricoides* dan *Clonorchis sinensis* akan menyebabkan iritasi dan fibrosis sfingter Oddi sehingga terjadi stasis.^{1,3,9}

Enzim beta glukoronidase yang dihasilkan kelompok bakteri koli (misalnya *Escherichia coli*) akan menghidrolisis bilirubin direk menjadi bilirubin indirek dan asam glukoronida. Hasil penelitian menunjukkan bahwa aktivitas enzim ini

meningkat pada keadaan inflamasi traktus biliaris. Bilirubin indirek ini bergabung dengan kalsium menghasilkan kalsium bilirubin yang tidak larut dalam air sehingga terjadi pengendapan.^{1,4,9,19}

Manifestasi Klinis dan Komplikasi Batu Empedu

Sebagian besar penderita batu empedu tidak menunjukkan gejala klinis (asimtomatik) yang dalam perjalanan penyakitnya dapat tetap asimtomatik selama bertahun-tahun dan sebagian kecil (2-3% per tahun) dapat berkembang menjadi simtomatik (gambar 2.9). Kurang dari 50% penderita batu empedu mempunyai gejala klinis, dan kurang dari 10%-nya berpotensi mengalami komplikasi.^{2,8-10,20} Manifestasi klinis yang sering terjadi di antaranya kolik biliaris, kolesistitis akut dan kronik serta batu duktus koledokus.^{6,9} Perjalanan klinis penderita batu empedu dapat dilihat pada gambar

1. Kolik Biliaris

Sekitar 60-70% dari pasien dengan batu empedu simtomatik mengalami episode kolik biliaris, yaitu nyeri yang terutama dirasakan di daerah epigastrium setelah makan atau di daerah kuadran atas kanan perut, kadang-kadang menjalar ke belakang (interskapula) atau sampai ke bahu kanan. Nyeri dapat dirasakan beberapa menit sampai beberapa jam. Nyeri yang hebat sering disertai rasa mual dan muntah sehingga menyebabkan penderita dirawat di rumah sakit.^{1,2,10,18,20,21}

Pada pemeriksaan fisik ditemukan nyeri epigastrium pada palpasi atau nyeri di daerah kuadran atas kanan tetapi sebagian besar pasien tidak menunjukkan kelainan pada pemeriksaan fisik.^{10,18,20,21}

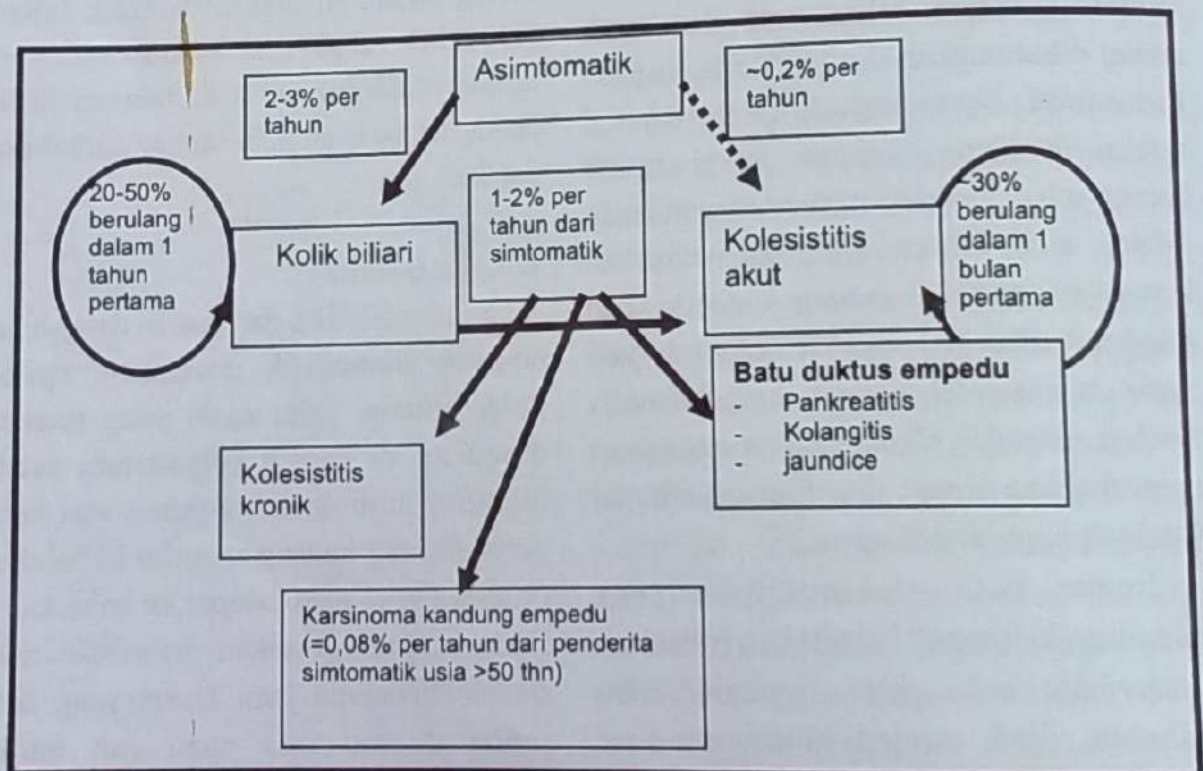
2. Kolesistitis Akut

Kolesistitis akut merupakan komplikasi paling sering, yaitu sekitar 15-20% dari pasien dengan batu empedu simptomatik. Pasien mengalami nyeri hebat yang dirasakan terus-menerus selama beberapa jam, sehingga pasien merasa membutuhkan pertolongan emergensi. Obstruksi duktus sistikus yang menetap oleh batu, disertai iritasi kimia oleh empedu menyebabkan inflamasi dan edema dari dinding kandung empedu, biasanya pasien mengalami mual dan muntah.^{1,18,20}

Pemeriksaan fisik biasanya menunjukkan nyeri dan rasa penuh di daerah kuadran atas kanan. Pada palpasi di daerah kuadran atas kanan selama inspirasi sering menyebabkan rasa nyeri sehingga pasien menghentikan napas sejenak (*Murphy's sign* positif). Tanda peritonitis lokal dan demam juga sering ditemukan.^{1,8,10,20}

3. Batu pada Duktus Koledokus (Koledokolitiasis)

Koledokolitiasis dapat terjadi bila batu berpindah tempat dari kandung empedu dan menyumbat duktus koledokus. Sumbatan batu ini dapat menyebabkan kolangitis atau pankreatitis akut. Pasien dengan batu pada duktus koledokus sering menunjukkan gejala jaundice dan demam, selain rasa nyeri.^{1,18,20}



Gambar 6. Perjalanan penyakit batu empedu. (disadur dari Sherlock)⁹

Diagnosis Batu Empedu

Sebagian besar penderita batu empedu terutama yang tanpa gejala ditemukan secara kebetulan pada saat penderita melakukan pemeriksaan radiologi karena keluhan lain.¹ Pada anamnesis kadang-kadang dapat ditemukan riwayat kolik biliaris, yaitu rasa nyeri di daerah epigastrium atau di daerah kuadran kanan atas perut.^{2,6,7,10,21}

Pemeriksaan Laboratorium

Pemeriksaan laboratorium yang dapat dilakukan pada penderita batu empedu di antaranya hitung sel darah lengkap, urinalisis, pemeriksaan feses, tes fungsi hati¹ dan kadar amilase serta lipase serum.^{3,18} Pada episode kolik biliaris, sebagian besar penderita mempunyai hasil laboratorium yang normal.

Tetapi bila disertai komplikasi dapat menunjukkan leukositosis dan peningkatan kadar enzim hati (*aspartate aminotransferase*, *alanine aminotransferase*, fosfatase alkali), *gamma glutamyl transferase* dan bilirubin serum, terutama jika terdapat batu pada duktus koledokus.^{2,7,8,10,20}

Pada pemeriksaan urinalisis, adanya bilirubin tanpa adanya urobilinogen dalam urin dapat mengarahkan pada kemungkinan adanya obstruksi saluran empedu.²² Sedangkan pada pemeriksaan feses, tergantung pada obstruksi oleh batu empedu, bila terjadi obstruksi total saluran empedu, maka feses tampak pucat (akholis).²³

Pada penderita batu empedu dengan pankreatitis dapat terjadi peningkatan kadar amilase dan lipase serum, di samping tes fungsi hati yang abnormal. Diduga terdapat kolesistitis akut jika ditemukan leukositosis dan sampai 15% penderita mempunyai peningkatan sedang dari *aspartate aminotransferase*, *alanine aminotransferase*, fosfatase alkali dan bilirubin serum.²⁰

Pemeriksaan Radiologis

Diagnosis batu empedu dapat ditegakkan berdasarkan pemeriksaan radiologis terutama pemeriksaan Ultrasonography (USG). Pemeriksaan radiologis lain yang dapat dilakukan adalah dengan foto polos abdomen, *Computed tomography* [CT], *Magnetic resonance cholangiography* [MRCP], *Endoscopic ultrasound* [EUS], dan *Biliary scintigraphy*.^{3-9,20} Hanya sekitar 10% dari kasus batu empedu adalah radioopak karena batu empedu tersebut mengandung kalsium dan dapat terdeteksi dengan pemeriksaan foto polos abdomen. Ultrasonography (USG) dan *cholescintigraphy* adalah pemeriksaan *imaging* yang sangat membantu dan sering digunakan untuk mendiagnosis adanya batu empedu.^{7-10,21}

1. Ultrasonography (USG)

Ultrasonography (USG) merupakan suatu prosedur non-invasif yang cukup aman, cepat, tidak memerlukan persiapan khusus, relatif tidak mahal dan tidak melibatkan paparan radiasi, sehingga

menjadi pemeriksaan terpilih untuk pasien dengan dugaan kolik biliaris. Ultrasonography mempunyai spesifisitas 90% dan sensitivitas 95% dalam mendeteksi adanya batu kandung empedu. Prosedur ini menggunakan gelombang suara (*sound wave*) untuk membentuk gambaran (*image*) suatu organ tubuh. Indikasi adanya kolesistitis akut pada pemeriksaan USG ditunjukkan dengan adanya batu, penebalan dinding kandung empedu, cairan perikolesistikus dan Murphy sign positif akibat kontak dengan probe USG.^{2,6,7,16-20}

2. *Computed tomography* (CT) Scan

Pada pemeriksaan ini gambaran suatu organ ditampilkan dalam satu seri potongan *cross-sectional* yang berdekatan, biasanya 10-12 image. Deteksi batu empedu dapat dilakukan juga dengan *Computed tomography*, tetapi tidak seakurat USG dalam mendeteksi batu empedu, oleh karena itu CT scan tidak digunakan untuk mengevaluasi pasien dengan kemungkinan penyakit biliaris kronik. Pada kasus akut, pemeriksaan ini dapat menunjukkan adanya penebalan dinding kandung empedu atau adanya cairan perikolesistikus akibat kolesistitis akut.^{2,16,18,20}

3. *Cholescintigraphy*

Pemeriksaan *cholescintigraphy* menggunakan zat radioaktif, biasanya derivat *imidoacetic acid*, yang dimasukkan ke dalam tubuh secara intravena, zat ini akan diabsorpsi hati dan diekskresikan ke dalam empedu. Scan secara serial

menunjukkan radioaktivitas di dalam kandung empedu, duktus koledokus dan usus halus dalam 30-60 menit. Pemeriksaan ini dapat memberikan keterangan mengenai adanya sumbatan pada duktus sistikus. *Cholescintigraphy* mempunyai nilai akurasi 95% untuk pasien dengan kolesistitis akut, tetapi pemeriksaan ini mempunyai nilai positif palsu 30-40% pada pasien yang telah dirawat beberapa minggu karena masalah kesehatan lain, terutama jika pasien tersebut telah mendapat nutrisi parenteral.^{6,7,16,18,20}

4. *Magnetic Resonance Imaging* dan *Magnetic Resonance Cholangiopancreatography*

Pada *Magnetic resonance cholangiopancreatography* (MRCP) adalah suatu pemeriksaan yang relatif baru, yang menggunakan MRI imaging dengan software khusus. Pemeriksaan ini mampu menghasilkan gambaran (*images*) yang serupa *Endoscopic Retrograde Cholangiopancreatography* (ERCP) tanpa risiko sedasi, pankreatitis atau perforasi. MRCP membantu dalam menilai obstruksi biliaris dan anatomi duktus pankreatikus. Pemeriksaan ini lebih efektif dalam mendeteksi batu empedu dan mengevaluasi kandung empedu untuk melihat adanya kolesistitis.^{16,18}

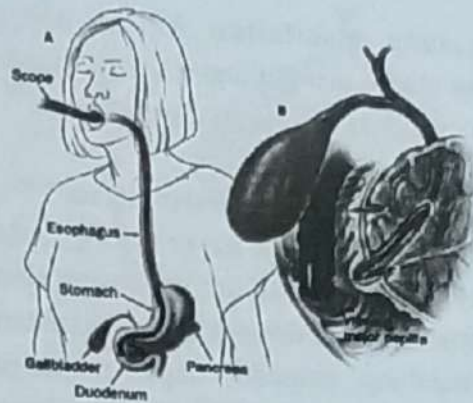
5. *Oral Cholecystography*

Oral Cholecystography adalah suatu pemeriksaan non invasif lain, tetapi jarang dilakukan. Pemeriksaan ini memerlukan persiapan terlebih dahulu, yaitu pasien

harus menelan sejumlah zat kontras oral yang mengandung iodine sehari sebelum dilakukan pemeriksaan. Zat kontras tersebut akan diabsorpsi dan disekresikan ke dalam empedu. Iodine di dalam zat kontras menghasilkan opasifikasi dari lumen kandung empedu pada foto polos abdomen keesokan harinya. Batu empedu tampak sebagai gambaran *filling defects*. Pemeriksaan ini terutama digunakan untuk menentukan keutuhan duktus sistikus yang diperlukan sebelum melakukan *lithotripsy* atau metode lain untuk menghancurkan batu empedu. Pemeriksaan ini memerlukan persiapan 48 jam sebelumnya.^{2,6,16,18}

6. Endoscopic Retrograde Cholangiopancreatography

Endoscopic Retrograde Cholangiopancreatography (ERCP) adalah pemeriksaan gold standard untuk mendeteksi batu empedu di dalam duktus koledokus dan mempunyai keuntungan terapeutik untuk mengangkat batu empedu. ERCP adalah suatu teknik endoskopi untuk visualisasi duktus koledokus dan duktus pankreatikus. Pada pemeriksaan ini menggunakan suatu kateter untuk memasukkan alat yang dimasukkan ke dalam duktus biliari dan pankreatikus untuk mendapatkan gambaran x-ray dengan *fluoroscopy* (gambar 2.13). Selama prosedur, klinisi dapat melihat secara langsung gambaran endoskopi dari duodenum dan papila major, serta gambaran duktus biliari dan pankreatikus seperti tampak pada gambar berikut.^{16,18}



Gambar 7. Posisi endoskop pada papila major (ERCP). (dikutip dari Somnay)¹⁴

7. Endoscopic Ultrasonography

Endoscopic Ultrasonography (EUS) adalah suatu prosedur diagnostik yang menggunakan ultrasound frekuensi tinggi untuk mengevaluasi dan mendiagnosis kelainan traktus digestivus. EUS menggunakan duodenoskop dengan probe ultrasound pada bagian distal yang dapat menggambarkan organ, pembuluh darah, nodus limfatikus dan duktus empedu. Dari bagian dalam lambung atau duodenum, endoskop dapat memberikan gambaran pankreas dan struktur yang berdekatan. EUS dapat mendiagnosis secara akurat adanya batu empedu di dalam duktus koledokus tetapi tidak mempunyai nilai terapeutik seperti ERCP.^{9,16}

Penatalaksanaan

Pada pasien dengan batu empedu asimtomatik tidak perlu dilakukan penanganan apa pun sampai terjadi perkembangan berikutnya. Pada pasien dengan batu empedu simtomatik terdapat beberapa pilihan penatalaksanaan yang

tergantung manifestasi klinis, dengan tujuan utama mengurangi gejala klinis dan mencegah berkembangnya komplikasi.^{7,20}

1. Terapi Operatif Kolesistektomi

Kolesistektomi merupakan satu-satunya terapi definitif untuk penderita batu simtomatik, yaitu dengan mengangkat batu dan kandung empedu, dapat mencegah berulangnya penyakit.^{8-10,21} Kolesistektomi dapat dilakukan dengan cara operasi membuka rongga perut (laparotomi abdomen) atau dengan menggunakan laparoskopi. Kolesistektomi laparoskopi telah berkembang cepat setelah pertama kali diperkenalkan pada tahun 1987, menggantikan kolesistektomi terbuka dan 80-90% kolesistektomi di Inggris dilakukan dengan cara ini.^{1,2,4,9}

Kolesistektomi laparoskopi adalah suatu prosedur invasif dengan membuat insisi kecil pada abdomen serta menggunakan kamera video kecil untuk memperbesar organ di dalam rongga perut. Dengan menggunakan monitor video sebagai pemandu, dokter bedah mengidentifikasi, mengisolasi dan mengangkat kandung empedu dengan laparoskop. Kadang-kadang dokter bedah melakukan pemeriksaan secara laparoskopi terlebih dahulu untuk melihat adanya kelainan lain. Risiko dari teknik laparoskopi ini adalah trauma duktus hepaticus atau duktus koledokus.^{1,2,4,6,9}

2. Terapi Non-operatif

Beberapa teknik non-operatif telah digunakan untuk mengobati batu empedu

simtomatik, seperti pemberian obat pelarut batu empedu (*chenodeoxycholic* dan *ursodeoxycholic acid*) dan menghancurkan batu dengan *extracorporeal shockwave lithotripsy*.^{1-3,6,8-10,17,21}

Ursodeoxycholic acid dapat menghambat sintesis kolesterol oleh hati. Kurang dari 10% pasien dengan batu empedu dapat ditangani secara non-operatif dan hampir setengah dari pasien yang terpilih untuk pengobatan non-operatif berhasil, tetapi pengobatan cara ini membutuhkan biaya lebih banyak karena pengobatannya lebih lama (sampai 5 tahun). Pengobatan cara ini hanya untuk pasien dengan batu empedu berukuran kecil dan batu kolesterol tanpa kalsifikasi.^{1,3,4,6,8,10,21}

Extracorporeal shockwave lithotripsy (ESWL) adalah suatu terapi non-operatif, yang menggunakan gelombang suara berenergi tinggi yang dapat menghasilkan *shock wave*. *Shock wave* ini akan ditransmisikan melalui air dan jaringan serta mempunyai kemampuan untuk memecah batu empedu. Teknik ini sudah jarang dilakukan karena tergeser oleh kolesistektomi laparoskopi.^{1,2,6,8-10,16,21}

Daftar Pustaka

1. **Beckingham I.J.** ABC of diseases of liver, pancreas and biliary system: Gallstone disease. *BMJ* 2001;9:56-9.
2. **Tait N, Little J.M.** Fortnightly Review: The treatment of gall stones. *BMJ* 1995;311:99-105.
3. **Apstein M.D. Gallstones.** In: **Lawrence J. Brandt**, editor. *Clinical practice of Gastroenterology*. Philadelphia: Churchill Livingstone, 1999:1035-44.
4. **Greenberger N.J., Paumgartner G.** Disease of the gallbladder and bile ducts. Dalam: Dennis L.K., Anthony S.F., Dan L.L., Eugene B., Stephen L.H., J.Larry J., editors. *Harrison's Principles of Internal Medicine*. 16th ed. New York: McGraw-Hill, 2005: 1880-91.
5. **Allen J. Cholelithiasis.** (diakses 26 April 2006). Tersedia dari: <http://www.emedicine.com/>
6. **Johnston D.E., Kaplan M.M.** Pathogenesis and treatment of gallstones. *N Engl J Med* 1993;328:412-21.
7. **Shaffer E.A.** The Biliary system. (diakses 26 April 2006) . Tersedia dari: <http://www.gastroresource.com/GITtextbook/en/chapter14/Default.htm>
8. **Friedman L.S. Liver, biliary tract & pancreas.** In: Lawrence M.T., Stephen J.McPhee., Maxine A.P., editors. *Current Medical Diagnosis & Treatment*. 2005: 629-78.
9. **Sherlock S., Dooley J. Gallstones and inflammatory gallbladder diseases.** Dalam: Diseases of the liver and biliary system. 11th ed. Blackwell Publishing 2002.h. 597-623.
10. **Colizzo F.P., Farraye F.A. Cholelithiasis and Cholecystitis.** Dalam: **Lawrence J. Brandt**, editor. *Clinical practice of Gastroenterology*. Philadelphia: Churchill Livingstone, 1999:1046-55.
11. **Guyton AC., Hall JE.** Secretory function of the alimentary tract. Dalam: *Textbook of medical physiology* 10th ed. Philadelphia: WB Saunders Company 2000.h. 738-53.
12. **Wolkoff A.W.** Bile formation and excretion. Dalam: Lawrence J. Brandt, editor. *Clinical practice of Gastroenterology*. Philadelphia: Churchill Livingstone, 1999: 792-5.
13. **King M.W.** Bile acids synthesis and utilization. (diakses 21 Maret 2006) Tersedia dari: <http://web.indstate.edu/thcme/mwking/cholesterol.html>
14. **Tolman K.G., Rej R.** Liver function. Dalam: Carl A.B., Edward R.A., editors. *Tietz Textbook of Clinical Chemistry* 3rd ed. Philadelphia: Saunders, 1999:1125-72.
15. **Kim I.S., Myung S., Lee S.S., Lee**

- S.K., Kim M.H. Classification and Nomenclature of gallstones revisited. *Yonsei Med J* 2003;44:561-70.
16. Somnay K., Jagannath SB., Choti M., Singh V., Norwitz L., Kalloo AN. Gallstone disease. (diakses 16 September 2006). Tersedia dari: <http://hopskins-gi.nts.jhu.edu/pages/latin/templates/index.cfm>.
17. Ko C.W., Sekijima J.H., Lee S.P. Biliary sludge. *Ann of Intern Med*. 1999;130:301-11. Crawford J.M. The liver and the Biliary tract. In: Robbins Basic Pathology 7th ed. Philadelphia: Saunders, 2003: 591-633.
18. Ahmed A., Cheung R.S., Keeffe E.B. Management of gallstone and their complications. *Am Fam Physician* 2000;61:1673-80, 1687-8.
19. van Erpecum K.J., van Berge-Henegouwen. Gallstones: an intestinal disease? *BMJ* 1999; 44:435-8.
20. Vogt D.P. Gallbladder disease: an update on diagnosis and treatment. *Cleveland Clinic Journal of Medicine* 2002;69:977-84.
21. Bellows C.F., Berger D.H. Management of gallstones. *The American Family Physician* 2005;72:637-42.
22. Strasinger SK., Di Lorenzo MJ. Chemical examination of urine. Dalam: *Urinalysis and body fluids* 4th ed. Philadelphia: F.A Davis Company. 2001.h. 43-66.
23. Strasinger SK., Di Lorenzo MJ. Fecal analysis. Dalam: *Urinalysis and body fluids* 4th ed. Philadelphia: F.A Davis Company. 2001.h. 209-17.
24. Barbara JB., Imelda B. Basic haematological techniques. Dalam: Lewis SM., Bain BJ., Bates I. *Dacie and Lewis practical haematology*. 9th ed. London: Churchill Livingstone; 2001. h. 19-46.
25. Roche Diagnostic. AST (ASAT/GOT). Germany: Roche Diagnostic 2001.
26. Roche Diagnostic. ALT (ALAT/GPT). Germany: Roche Diagnostic 2001.
27. Roche Diagnostic. GGT. Germany: Roche Diagnostic 2001.
28. Roche Diagnostic. ALP. Germany: Roche Diagnostic 2001.
29. Miller JC. Magnetic Resonance Cholangiopancreatography (MRCP). (Diakses 15 September 2006). *Radiology Rounds A Newsletter for Referring Physicians Massachusetts General Hospital Department of Radiology* 2004; Vol 2.

Patogenesis Batu Empedu

Astri Sri Widiastuty

Fakultas Kedokteran Universitas Muhammadiyah, Palembang

Abstract

Gallstones are collections of cholesterol, bile pigment or a combination of the two, which are formed in the gallbladder or within the bile ducts. Cholesterol stones primarily composed of cholesterol, while pigmented stones are primarily composed of bilirubin.

Gallstones formed in the biliary system can cause blockage of the bile ducts and symptoms such as abdominal pain, nausea and vomiting, and gallstones can cause inflammation of pancreas (pancreatitis), acute cholecystitis and choledocholithiasis. Risk factors for developing cholesterol gallstones are female gender, older age, genetic, obesity, high cholesterol level, treatment with estrogen containing medications and liver disease.

Gallstones that are not causing symptoms generally do not cause problem and do not require further evaluation. Gallstones are diagnosed by physical examination (murphy's sign), laboratory measurement (ALT, AST, alkaline phosphatase and bilirubin) and radiology procedures abdominal plain x-rays, Ultrasonography, Computed tomography (CT) scan, Magnetic resonance cholangiography (MRCP), Endoscopic ultrasound (EUS), and Biliary scintigraphy.

The treatment for gallstones that obstruct the common bile duct is endoscopic retrograde cholangiopancreatography (ERCP) or surgery.

Keywords: gallstone, Cholelithiasis, biliary system, jaundice